

بررسی مقایسه‌ای اثر عصاره گیاه یونجه پا کلاغی (*Lotus corniculatus* L.) و کرم فنی توئین ۱ درصد بر التیام زخم پوست رت: مطالعه مورفومتریک و هیستوپاتولوژیک

معصومه اسدبگی^{۱*}، ناصر میرازی^۲، مهران وطنچیان^۳

۱- دانشجوی کارشناسی ارشد زیست شناسی، گروه زیست شناسی، دانشکده علوم پایه، دانشگاه آزاد اسلامی واحد همدان

۲- گروه زیست شناسی، دانشکده علوم پایه، دانشگاه بوعلی سینا همدان

۳- بخش بافت شناسی، گروه علوم پایه، دانشکده پزشکی، دانشگاه علوم پزشکی خراسان شمالی

* پست الکترونیک نویسنده مسئول: masimj@ymail.com

تاریخ پذیرش: ۱۳۹۰/۱۰/۲۶

تاریخ دریافت: ۱۳۹۰/۸/۲

چکیده

هدف: هدف از این مطالعه بررسی التیام زخم پوستی پس از مصرف موضعی عصاره بخش های هوایی گیاه یونجه پا کلاغی در مقایسه با پماد فنی توئین در رت بود.

مواد و روش‌ها: پس از القای بیهوشی در ۸۰ سر موش صحرایی نر، زخمی مستطیل شکل در پشت هر کدام از آنها ایجاد شد. التیام زخم در ۸ گروه شامل: کنترل (A)، کرم فنی توئین ۱ درصد (B)، پماد عصاره ۱۰ درصد (C)، پماد عصاره ۲۰ درصد (D)، پماد عصاره ۴۰ درصد (E)، کرم فنی توئین ۱ درصد + پماد عصاره ۱۰ درصد (F)، کرم فنی توئین ۱ درصد + پماد عصاره ۲۰ درصد (G) و کرم فنی توئین ۱ درصد + پماد عصاره ۴۰ درصد (H) بررسی گردید. درمان و اندازه گیری زخم ها با آنالیز تصاویر دیجیتالی به مدت ۲۱ روز صورت پذیرفت. جهت مطالعات میکروسکوپی در روزهای ۳، ۷، ۱۴ و ۲۱ از محل ترمیم نمونه برداری شد. التیام زخم برای همه گروه‌های تحت تیمار مشخص گردید. داده ها با نرم افزار SPSS₁₈ آنالیز شدند.

نتایج: متوسط سطح زخم التیام یافته در گروه‌های E و H از متوسط سطح زخم سایر گروه ها کمتر بود ($P < 0/01$). همچنین بر اساس نتایج هیستوپاتولوژیکی برآیند کلی التیام زخم گروه های E و H بهتر از سایر گروه ها بود.

نتیجه گیری: با توجه به اثرات ضد التهابی، ضد میکروبی و ترمیمی عصاره گیاه یونجه پا کلاغی در مقایسه با داروی فنی توئین ۱ درصد می‌توان اذعان نمود که ترکیبات موجود در گیاه عامل موثرتری در التیام زخم های جلدی تمام ضخامت می‌باشند.

واژگان کلیدی: التیام زخم، عصاره گیاه یونجه پا کلاغی، فنی توئین، پوست، موش صحرایی

مقدمه

یکی از اهداف اصلی درمانی علم پزشکی در جوامع کنونی، ترمیم زخم در زمان کوتاهتر و با عوارض جانبی کمتر می‌باشد (۱). زخم به عنوان اصلی‌ترین و مهمترین مساله در جراحی از دیرباز مورد توجه خاص محققان پزشکی و فیزیولوژی بوده است. به همین دلیل تحقیقات بسیار گسترده‌ای در این مورد انجام گرفته و از روش‌های مختلف در درمان آن استفاده شده است (۲، ۳ و ۴). از جمله استفاده از داروهای شیمیایی، گیاهی، هومیوپاتی و روش‌های فیزیکی مثل لیزرتراپی و سایر روش‌های متداول می‌باشد. هدف از انجام همه این روش‌ها درمان سریع، کم‌عارضه، سریع و در عین حال کم هزینه زخم می‌باشد (۴ و ۵). با بررسی گزارش‌های ثبت شده و تجربیات محققان بدلیل تفاوت‌های فردی و متفاوت بودن ماهیت زخم‌های سطحی و دیگر دلایل تا این زمان هیچکدام از مواردی که به صورت شیمیایی و یا گیاهی معرفی شده‌اند، نتوانسته‌اند به عنوان یک روش مؤثر توصیه شوند (۶).

از جمله تحقیقاتی که در این زمینه صورت گرفته می‌توان به مطالعه اثر مصرف موضعی آنتی‌سپتیک‌ها اشاره کرد. بر پایه مطالعات، مصرف موضعی آنتی‌سپتیک‌ها می‌تواند منجر به تاخیر روند اپی‌تلیالی شدن در موضع زخم گردد. طبق بررسی‌های صورت گرفته مصرف آنتی‌بیوتیک‌های موضعی نیز که به منظور کاهش عفونت زخم مورد استفاده قرار می‌گیرند، می‌توانند باعث درماتیت تماسی گردند. همچنین تحقیقات نشان داده که تابش لیزر بر لکوسیت‌ها از یک سو موجب افزایش فعالیت فاگوسیت‌ها و از سوی دیگر افزایش ترشح مدیاتورها خواهد شد (۷). تابش لیزر در موضع زخم به افزایش تولید عوامل و فاکتورهای رشد کمک می‌کند. البته تابش مقادیر بالای اشعه در موضع، به ویژه در ۴ تا ۴۸ ساعت اول بعد از ایجاد زخم نه فقط ترمیم را به تاخیر می‌اندازد بلکه زخم‌های آلوده را نیز مستعد عفونت می‌کند (۸).

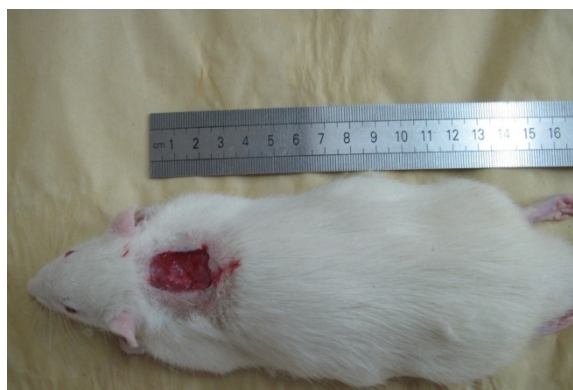
استفاده از سایر مواد به طور موضعی و به منظور تسریع روند التیام از گذشته تا امروز ادامه داشته است. از جمله استفاده از کره و عسل که در مصر مرسوم بوده است. استفاده از بادام تلخ و نیز نیشکر که دارای برگ‌های حاوی ساکارز است. ساکارز به جز در روده در جای دیگری قابل متابولیزاسیون نیست. بنابراین ضمن اینکه قندی برای رشد باکتریها نمی‌باشد، آب اضافی را از محل زخم خارج می‌کند و تولید بافت جوانه‌ای را تحریک

می‌نماید و بدین ترتیب باعث تسریع در روند التیام می‌گردد. استفاده از آنالوگ‌های آنژیوتانسین باعث تسریع روند التیام زخم با کمترین میزان اسکار می‌شود و اگر در مرحله بازسازی به تجویز سیستمیک آنها ادامه داده شود باعث بازسازی ضمامم پوستی حتی در مرکز زخم می‌گردد (۹).

با توجه به اهمیت ترمیم زخم و اینکه عدم درمان زخم‌های باز پوستی ممکن است منجر به عفونت موضعی و در نهایت سرطان شود و از دیگر سو درمان‌های موجود علاوه بر عدم اثربخشی بالا، می‌توانند عوارض جانبی سوء نیز داشته باشند، منجر به این شده است که تلاش در این راستا همواره انجام گیرد (۱۰ و ۱۱). یکی از بهترین روش‌هایی که می‌تواند ما را در رسیدن به هدف فوق یاری کند استفاده از مواد بیولوژیک خالص شده است (۱۰). امروزه شاهد تمایل زیاد و گرایش روزافزون به بررسی اثرات فیزیولوژی و فارماکولوژی عصاره گیاهی می‌باشیم که به دلایلی همچون عوارض سوء جانبی کمتر، هزینه‌های اقتصادی پایین تر، گوناگونی ترکیبات موثری موجود در گیاهان، توسعه ی صنایع وابسته به کشت گیاهان دارویی، جلوگیری از خروج ارز به خارج از کشور، ایجاد کار مفید و خصوصا پیشنهاد استفاده از گیاهان دارویی توسط سازمان جهانی بهداشت و بسیاری از دلایل دیگر بوجود آمده است (۱۱، ۱۲، ۱۳ و ۱۴). از سوی دیگر با توجه به عدم معرفی یک داروی مؤثر برای التیام زخم، مطالعه ی اثر گیاهان دارویی برای ترمیم زخم ضرورت دارد (۶). در نگرشی بر گذشته و مطالعه متون و اسناد و طب سنتی ایران و اسلام به مواردی برخورد می‌شود که از گیاهان به عنوان مواد مؤثر در ترمیم زخم‌ها نامبرده شده است. از آن جمله می‌توان به گیاه همیشه بهار کوهی، پیاز، برگ عشقه و... اشاره کرد که به عنوان مرهم زخم‌های پوستی مطرح هستند (۱۵ و ۱۶).

گیاه یونجه پاکلاغی یا پا مرغی با نام علمی *Lotus corniculatus* از تیره ی Fabaceae می‌باشد. این گیاه در نواحی جنوبی ایران، کوه دنا، آذربایجان، کوه الوند و نواحی دیگر یافت می‌شود (۱۷). مطالعات انجام شده نشان دهنده ی برخی اثرات شامل: اثرات آنتی‌باکتریال، بندآورنده خون، ضد التهاب، ضد کرم و... در گیاه یونجه پاکلاغی می‌باشد (۱۸، ۱۹، ۲۰ و ۲۱). این گیاه در طب سنتی، جمعیت عشایر و کشاورزان و باغداران استان همدان جایگاه ویژه‌ای به عنوان مرهم زخم‌های جلدی دارا می‌باشد. با توجه به اینکه تاکنون داروی مؤثری برای التیام زخم معرفی نشده است (۲۲)، هدف از این پژوهش،

نحوه ایجاد تروما: پس از القای بیهوشی با تزریق داخل صفاقی مخلوط کتامین ۱۰ درصد و با دوز ۵۰ میلی گرم بر کیلوگرم و زایلازین ۲ درصد و با دوز ۱۰ میلی گرم بر کیلوگرم، موش‌ها به صورت شکمی بر روی میز جراحی قرار داده شدند. سپس سطح پشتی موش‌ها آماده سازی و اسکراب شده و یک زخم تمام ضخامت مستطیل شکل در قسمت وسط پشت، بین دو کتف به مساحت ۲ سانتی متر مربع (ابعاد ۱ سانتی متر × ۲ سانتی متر) با استفاده از شابلن استریل و تیغ جراحی ایجاد شد و روز عمل، روز صفر محسوب شد. عمق زخم شامل درم و هیپودرم (Full thickness) بود (۲۳ و ۲۴) (شکل ۱). پس از ایجاد تروما سطح زخم به وسیله تیمار مربوطه به دارو آغشته گردید و سپس حیوانات با توجه به تیمار خود در قفس‌های مشخص شده هر تیمار نگهداری شدند (۲۵).



شکل ۱: زخم تمام ضخامت ایجاد شده در ناحیه پشت و بین دو کتف موش صحرایی در روز آزمایش در گروه کنترل.

گروه‌های آزمایشی: پس از ایجاد زخم، حیوانات به طور تصادفی به ۸ گروه تقسیم شدند که در هر گروه ۱۰ سر موش صحرایی (۷ موش صحرایی جهت مطالعه مورفو متریک و ۳ موش صحرایی برای نمونه برداری هیستوپاتولوژیک) وجود داشت گروه‌ها عبارت بودند از:

گروه A: گروه کنترل، گروه B: گروه تحت درمان با کرم فنی توئین ۱ درصد، گروه C: گروه تحت درمان با پماد ۱۰ درصد گیاه یونجه پا کلاغی، گروه D: گروه تحت درمان با پماد ۲۰ درصد گیاه یونجه پا کلاغی، گروه E: گروه تحت درمان با پماد ۴۰ درصد گیاه یونجه پا کلاغی، گروه F: گروه تحت درمان با ترکیب پماد ۱۰ درصد یونجه پا کلاغی و کرم فنی توئین، گروه G: تحت درمان با ترکیب پماد ۲۰ درصد یونجه پا کلاغی و کرم فنی توئین، گروه H: گروه تحت درمان با ترکیب پماد ۴۰ درصد یونجه پا کلاغی و کرم فنی توئین. داروها به شکل موضعی به طوری که

بررسی علمی تاثیر التیام بخشی عصاره گیاه یونجه پا کلاغی بر روی زخم جلدی موش سفید بزرگ آزمایشگاهی و همچنین مقایسه اثر آن با اثر داروی شیمیایی موجود به نام فنی توئین که در درمان زخم‌های جلدی مفید است، می‌باشد. بدیهی است که نتایج مثبت حاصل از این مطالعه با توجه به عوارض جانبی کمتر و اثرات مہاری این ماده بر شروع روند التهاب و نیز اثرات ضد میکروبی آن که طبق بررسی‌های پیشین ثابت شده است، درمورد انسان نیز سودمند واقع خواهد شد.

مواد و روش‌ها

حیوانات مورد مطالعه: در این مطالعه از تعداد ۸۰ سر موش صحرایی نر نژاد ویستار با محدوده وزنی 40 ± 25 گرم استفاده شد. موش‌ها با غذای پلت و آب سالم تغذیه شده و در اتاقی با شرایط کنترل شده و در قفسه‌های جداگانه نگه داری شدند. تمام مراحل این تحقیق با در نظر گرفتن اصول اخلاقی حاکم بر کاربرد حیوانات آزمایشگاهی در تحقیقات بیومدیکال منطبق بود.

جمع آوری گیاه، عصاره گیری و تهیه پماد: گیاه یونجه پا کلاغی (*lotus corniculatus*) در اواخر اردیبهشت ماه از اراضی باغی اطراف شهر همدان جمع آوری و پس از تهیه منابع معتبر و شناسایی علمی توسط متخصص گیاه شناس با کد هر بار بومی ۲۷۱۵۸۳ دانشگاه بوعلی سینا همدان، به آزمایشگاه انتقال داده شد. بعد از خشک شدن گیاه یونجه پا کلاغی در اتاق (سایه)، به وسیله آسیاب برقی و با استفاده از الک قسمت‌های هوایی گیاه به صورت پودر تهیه گردید (۱۸). پودر تهیه شده گیاه در داخل بشر ریخته شد و جهت عصاره گیری به روش خیساندن، به نسبت ۱ به ۸ به آن اتانول ۹۶ درصد اضافه گردید و به مدت یک ماه در یخچال قرار داده شد. در طی این مدت ۲ بار بشرهای محتوی عصاره به مدت ۱۵ دقیقه به منظور استخراج بهتر و بیشتر ترکیبات موثر گیاه در دستگاه اولتراسوند ساخت شرکت فراز طب تجهیز قرار داده شدند (۱۵ و ۱۹). پس از آن محتویات داخل بشر بوسیله کاغذ صافی و قیف شیشه‌ای صاف گردید. سپس توسط دستگاه روتاری مدل lab tech, Ev 311 تغلیظ و جهت خشک شدن داخل پتری دیش ریخته و زیر هود قرار داده شد (۱۸). بعد از سپری شدن ۴ روز، عصاره خشک گیاه یونجه پا کلاغی بدست آمد. عصاره خشک به نسبت وزنی با میزان مناسب از پماد اوسرین (Euserin) مخلوط شد تا پماد با درصدهای ۱۰ و ۲۰ و ۴۰ تهیه گردد (۲۳).

تمام حفره زخم را پر کند، به مدت ۲۱ روز تجویز شد. کلیه مراحل این تحقیق با حفظ قواعد، ضوابط و توصیه‌های کمیته تحقیقات و معاونت پژوهشی دانشگاه علوم پزشکی همدان صورت پذیرفت.

نمونه برداری و تهیه مقاطع هیستوپاتولوژی: در روزهای ۳، ۷، ۱۴ و ۲۱ (روز پایان آزمایش) از هر گروه از موش‌های صحرایی به صورت تصادفی یک موش انتخاب شد و نمونه بافتی به شکل مربع تمام ضخامت از محل ترمیم زخم به همراه پوست سالم اطراف زخم با استفاده از قیچی و اسکالپل گرفته شد (۱۱). اخذ بافت تحت بیهوشی جراحی با کتامین و زایلازین انجام گرفت. نمونه‌ها بعد از فیکس شدن تحت پاساژ بافتی قرار گرفتند، سپس قالب گیری شده و مقاطع نازک ۵ میکرومتری از نمونه‌ها تهیه گردید. مقاطع تهیه شده با استفاده از روش رنگ آمیزی بافتی هماتوکسیلین و انوزین رنگ آمیزی و آماده مطالعه گردید (۱۱ و ۲۶). در مجموع از گروه‌های هشت گانه مورد مطالعه، طی روزهای ۳ و ۷ و ۱۴ و ۲۱ مقدار ۳۲ قالب بافتی تهیه گردید. شایان ذکر است که از یکی از حیوانات در روز صفر یعنی روز شروع آزمایش نمونه‌ای از پوست کاملاً طبیعی موش سفید بزرگ آزمایشگاهی جهت مطالعه ساختار طبیعی پوست جدا شد و مقطع میکروسکوپی آن نیز آماده گردید. باتوجه به اینکه به محض نمونه برداری از هر زخم در واقع یک زخم جدید بر روی زخم قبلی ایجاد می‌شود، حیوان مورد نمونه برداری از دور مطالعه کنار گذاشته می‌شد تا خدشه‌ای در نتایج ایجاد نشود. به همین دلیل در هر گروه ۷ موش جهت مطالعه مورفومتریک و ۳ موش صحرایی جهت نمونه برداری بافتی در نظر گرفته شد.

جمع آوری داده‌های مورفومتریک و هیستوپاتولوژیک:

روزانه قبل از تجویز هر دارو ابتدا سطح هریک از زخم‌ها با یک تامپون استریل آغشته به سرم فیزیولوژی به طور جداگانه، به آرامی و با دقت تمیز می‌شدند. سپس با قرار دادن موش‌های صحرایی در یک قفس که در قسمت کف آن کاغذ مدرج و مارکدار قرار داده شده بود، بدون آن که استرس یا فشار و کششی به حیوان وارد شود، توسط دوربین دیجیتال از زخم‌ها عکس تهیه می‌گردید. برای محاسبه مساحت زخم‌ها جهت بررسی مورفومتریک از نرم افزار آنالیز تصاویر فرآیند التیام زخم Scion ImageTM استفاده شد (۲۳). روش اندازه گیری بدین

صورت بود که پس از انتقال تصویر هر زخم به نرم افزار مذکور، ابتدا مقیاس سیستم اندازه گیری نرم افزار با انتخاب نقاط با فاصله شناخته شده در هر تصویر و در یکی از دو جهت افقی یا عمودی (از روی مقیاس متریکی که در هنگام تهیه تصویر در کنار زخم قرار داده شده بود) کالیبره می‌شد. پس از کالیبره کردن سیستم اندازه گیری نرم افزار، با به حرکت در آوردن مکان نمایی که نرم افزار در اختیار قرار می‌داد مرز ناحیه‌ای که هنوز توسط بافت پوششی پوشیده نشده بود را مشخص نموده و ناحیه مورد نظر در وضعیت انتخاب شده قرار می‌گرفت و سپس مساحت آن توسط نرم افزار محاسبه و ثبت می‌شد (۲۳).

جهت مطالعه هیستوپاتولوژیک، مقاطع میکروسکوپی آماده شده با استفاده از میکروسکوپ معمولی مدل Olympus-cx31 با درشت نمایی $40\times$ ، $100\times$ و $400\times$ عکس برداری گردید. به منظور شمارش فیبروبلاست‌ها و نیز شمارش جوانه‌های عروقی بافت جوانه‌ای در میلی متر مربع، تصاویر دیجیتالی تهیه شده از مقاطع بافتی در نرم افزار آنالیز تصاویر Scion ImageTM مورد ارزیابی قرار گرفت. در این نرم افزار پس از کالیبراسیون به کمک لام مدرج، تصویر از جنبه‌های گوناگونی مورد تجزیه و تحلیل قرار گرفت. مثلاً جهت تعیین سطح مورد نظر (میلی متر مربع) گرید روی تصویر ترسیم گردید و سپس به شمارش فیبروبلاست‌ها و جوانه‌های عروقی و اجزای دیگر پرداخته شد (۲۶).

آزمون آماری: داده‌های حاصل با استفاده از نرم افزار آماری SPSS¹⁸ مورد ارزیابی قرار گرفت. نتایج بدست آمده به صورت $Mean \pm SEM$ مورد بررسی قرار گرفتند. برای مقایسه نتایج بین گروه‌ها از آزمون‌های آماری آنالیز واریانس دوطرفه بین آزمودنی‌ها به همراه آزمون تعقیبی بن فرونی استفاده گردید. تفاوت میانگین‌ها در سطح $P < 0.05$ معنی دار در نظر گرفته شد.

نتایج

نتایج مورفومتریک:

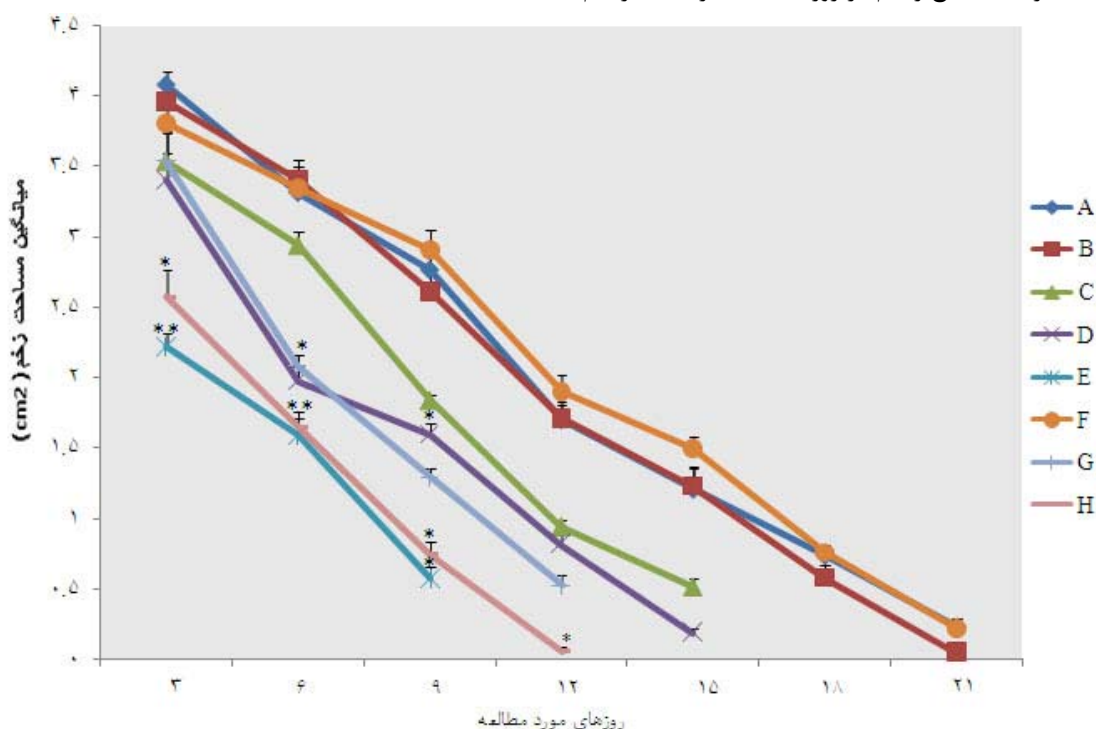
چنانکه در نمودار شماره ۱ مشاهده می‌شود، وسعت سطح زخم در گروه کنترل در سه روز اول روند افزایشی داشته است و در روزهای بعدی نیز به کندی سطح زخم کوچکتر شده است به گونه‌ای که طبق مشاهدات در روز بیست و یکم نیز زخم به طور کامل درمان نشد (شکل A-۲). در گروه تحت درمان با فنی توئین ۱ درصد مشاهده شد که بعد از ایجاد زخم سطح زخم در

کمترین افزایش سطح اولیه را در مقایسه با گروه کنترل داشته و در روزهای بعدی وسعت زخم با سرعت بیشتری نسبت به گروه‌های کنترل، گروه تحت درمان با عصاره ۱۰ درصد و ۲۰ درصد گیاه یونجه پا کلاغی رو به کاهش گذاشت ($P < 0.01$). در گروه تحت درمان با ترکیب پماد ۱۰ درصد عصاره و فنی توئین افزایش سطح زخم در روزهای اولیه قابل مشاهده بود، در روزهای بعدی سطح زخم با سرعت کمی نسبت به گروه کنترل رو به کاهش گذاشت. کاهش وسعت زخم در این گروه در مقایسه با گروه کنترل از نظر آماری معنی دار نبود (نمودار ۱). در گروه تحت درمان با ترکیب پماد ۲۰ درصد عصاره و فنی توئین، زخم در روزهای اول افزایش سطح کمتری نسبت به گروه کنترل نشان داد و در روزهای بعدی به سرعت رو به کوچک شدن نهاد. به گونه‌ای که در روز هفتم سطح زخم کاهش معنادار پیدا کرد و نهایتاً در روز پانزدهم زخم از بین رفت. در گروه تحت درمان با ترکیب عصاره ۴۰ درصد و فنی توئین در روزهای اولیه سطح زخم کمی افزایش پیدا کرد و در روزهای بعد با سرعت زیادی نسبت به گروه کنترل سطح زخم رو به کاهش گذاشت (شکل ۱۱-C).

روز اول و دوم، افزایش چشم گیری پیدا کرد. در روزهای بعدی نیز سطح زخم به کندی کوچکتر شد به گونه‌ای که در روز بیست و یکم نیز زخم کاملاً درمان نشد ولی نسبت به گروه کنترل از وضعیت بهتری برخوردار بود (شکل ۲-D).

سطح زخم در گروه تحت درمان با عصاره ۱۰ درصد (گیاه یونجه پا کلاغی) در روزهای اولیه افزایش یافت. مساحت زخم در روزهای بعدی رو به کاهش گذاشت (شکل ۲-B) و در نهایت در روز هفدهم زخم ترمیم شده و روز هجدهم نیز زخم بطور کامل ناپدید گردید. این نتایج نسبت به گروه کنترل و گروه تحت درمان با فنی توئین اختلاف معنی داری را در سطح $P < 0.05$ نشان نداد (نمودار ۱).

در گروه تحت درمان با عصاره ۲۰ درصد مشاهده شد که سطح زخم در روزهای اول و دوم افزایش معنی داری در مقایسه با گروه کنترل نداشت ولی در روزهای بعدی سطح زخم با سرعت نسبتاً بیشتری از گروه کنترل رو به کاهش گذاشته به طوری که در روز چهاردهم سطح زخم بسیار کم و در نهایت در روز پانزدهم زخم ترمیم گردید ($P < 0.05$). در گروه تحت درمان با عصاره ۴۰ درصد سطح زخم در روزهای بعد از ایجاد زخم



نمودار ۱: روند درمان سطح زخم در گروه های مورد مطالعه طی ۲۱ روز آزمایش در مقایسه با گروه کنترل. روش آماری استفاده شده آنالیز واریانس دوطرفه بین آزمودنی می باشد. داده ها به صورت $mean \pm SEM$ ارائه و اختلاف معنی دار بین گروه های مورد مطالعه با گروه کنترل در حد $P < 0.05$ و $P < 0.01$ ** نشان داده شده است ($n = 7$). A) گروه کنترل، B) تحت درمان با کرم فنی توئین ۱ درصد C) تحت درمان با پماد ۱۰ درصد عصاره گیاه یونجه پا کلاغی، D) تحت درمان با پماد ۲۰ درصد عصاره گیاه یونجه پا کلاغی، E) تحت درمان با پماد ۴۰ درصد عصاره گیاه یونجه پا کلاغی، F) تحت درمان با ترکیب پماد ۱۰ درصد عصاره گیاه یونجه پا کلاغی و کرم فنی توئین ۱ درصد، G) تحت درمان با ترکیب پماد ۲۰ درصد عصاره گیاه یونجه پا کلاغی و کرم فنی توئین ۱ درصد، H) تحت درمان با ترکیب پماد ۴۰ درصد عصاره گیاه یونجه پا کلاغی و کرم فنی توئین ۱ درصد

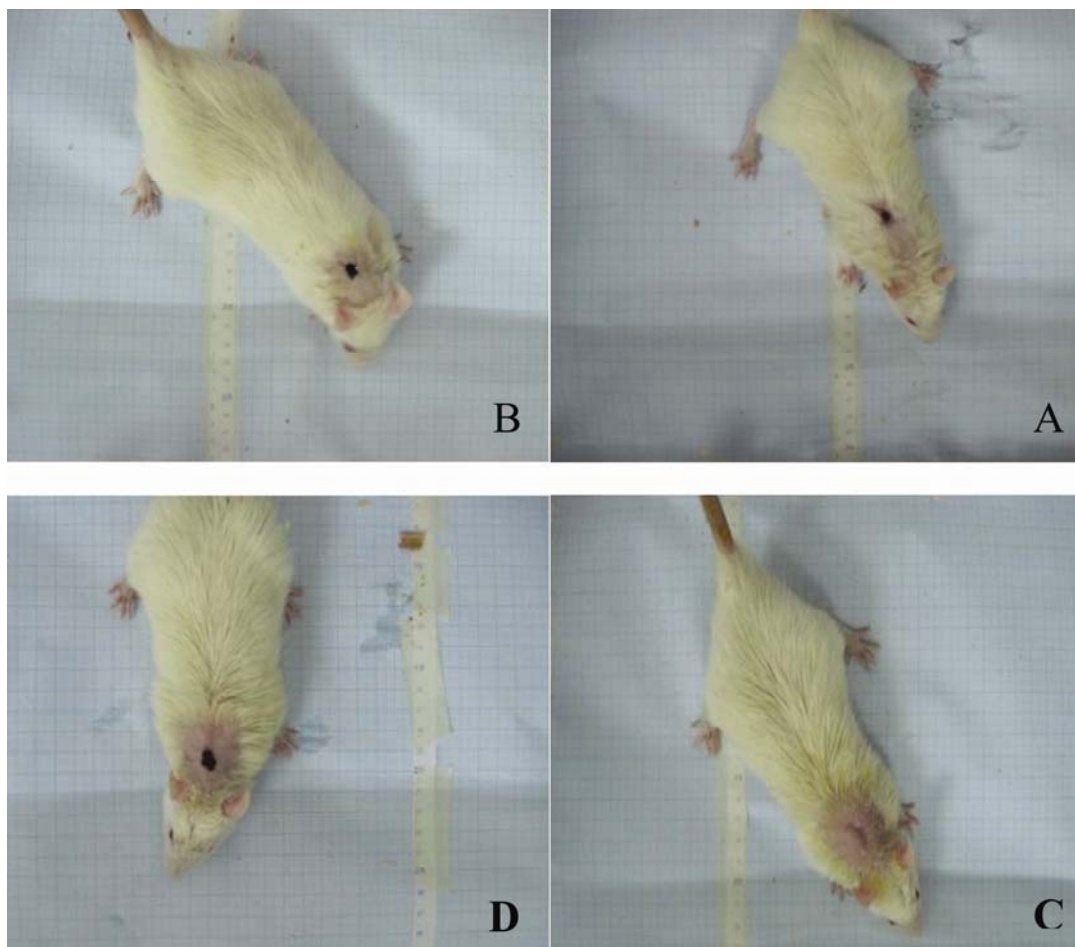
یعنی مراحل التهاب، تکثیر و انقباض بود. هر چند که از نظر زمان رسیدن به هریک از این مراحل بین گروه‌های مختلف تفاوت‌هایی به چشم می‌خورد.

مقایسه تعداد فیبروبلاست‌ها و جوانه‌های عروقی در بافت جوانه‌ای گروه کنترل و گروه‌های آزمایش نشان داد که استفاده از عصاره گیاه علف‌جوش به تنهایی و نیز به همراه فنی‌توئین می‌توانست سرعت ترمیم زخم را افزایش دهد (شکل B-3 و C-3) زیرا زمان رسیدن به حداکثر تراکم فیبروبلاست‌ها در گروه‌های E و H و G و D و C و F نسبت به گروه‌های A و B کوتاهتر بود (شکل A-3). از سوی دیگر تقریباً زمان رسیدن به این حداکثر تراکم فیبروبلاستی و نیز میزان تراکم فیبرو بلاستی وابسته به دوز عصاره می‌باشد، به نحوی که با افزایش غلظت ماده موثره گیاهی میزان تراکم فیبروبلاستی نیز به طور قابل توجهی افزایش یافت (شکل C-3).

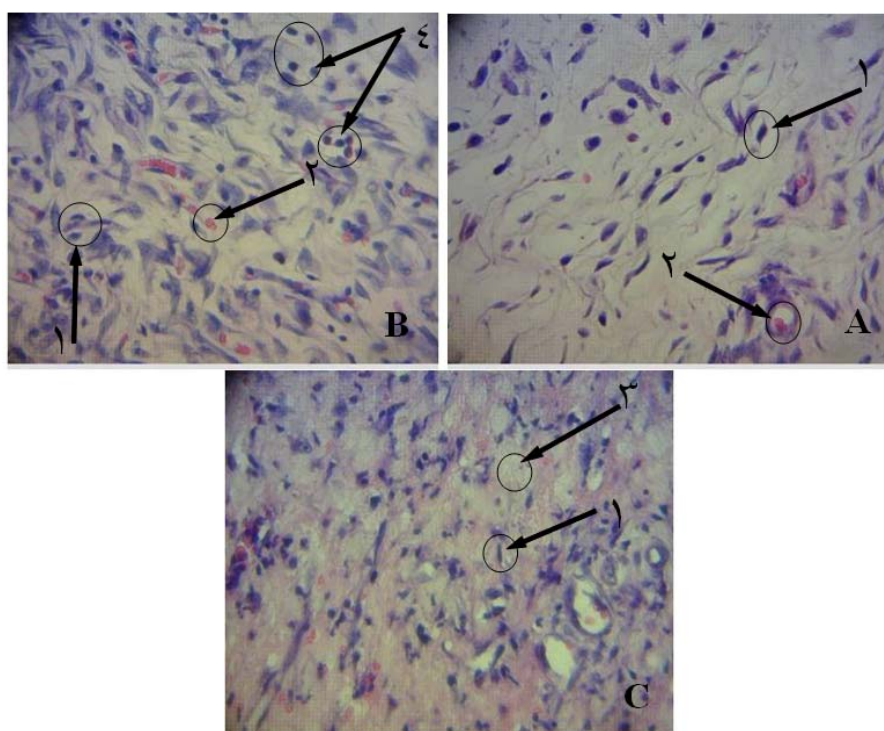
در این مطالعه در تمام گروه‌ها مشاهده گردید که اندازه زخم پس از ایجاد ابتدا در طی سه روز اول افزایش یافت و میانگین این افزایش در گروه کنترل از تمام گروه‌ها بیشتر و در گروه تحت درمان با عصاره 40 درصد از بقیه گروه‌ها کمتر بود ($P < 0.01$). همچنین بیشترین میانگین وسعت زخم مربوط به گروه کنترل بود که هیچ‌گونه درمانی را دریافت نکرده بودند و کمترین میانگین سطح زخم را گروه تحت درمان با عصاره 40 درصد (غلظت بالای عصاره) به خود اختصاص داد (نمودار 1).

نتایج هیستوپاتولوژیک:

پس از مطالعه و بررسی میکروسکوپی مقاطع تهیه شده و شمارش فیبروبلاست‌ها و جوانه‌های عروقی در مرکز بافت جوانه‌ای در گروه‌های کنترل و آزمایش مشخص گردید که روند تغییرات سلولی در ناحیه ترمیم زخم در گروه کنترل و گروه‌های تحت آزمایش شبیه روند کلی ذکر شده در مورد ترمیم زخم



شکل ۲: وضعیت التیام زخم در روز چهاردهم: (A) گروه کنترل، (B) گروه تحت درمان با پماد ۱۰ درصد عصاره گیاه یونجه پا کلاغی، (C) گروه تحت درمان با ترکیب پماد ۴۰ درصد عصاره گیاه یونجه پا کلاغی + کرم فنی‌توئین ۱ درصد و (D) گروه تحت درمان با کرم فنی‌توئین ۱ درصد



شکل ۳: نمای ریز بینی موضع ترمیم در روز هفتم: (A) گروه تحت درمان با پماد ۱۰ درصد گیاه یونجه پا کلاغی، (B) گروه تحت درمان با پماد ۲۰ درصد گیاه یونجه پا کلاغی، (C) گروه تحت درمان با ترکیب پماد ۴۰ درصد یونجه پا کلاغی و کرم فنی توئین). ۱: فیبروبلاست، ۲: جوانه عروقی، ۳: ماتریکس خارج سلولی، ۴: سلول‌های آماسی و ماکروفاژ (رنگ آمیزی هماتوکسیلین-انوزین $40\times$).

بحث

گیاهان دارویی از قدمت و اعتبار خاصی برخوردار هستند و به عنوان گنجینه پر ارزشی در علوم دارویی محسوب می‌شوند. استفاده از عصاره گیاهان دارویی در روند التیام زخم‌های پوستی از زمان‌های قدیم در طب سنتی رایج بوده است. عصاره گیاه علف‌جوش علاوه بر داشتن خواص متنوع، فرآیند التیام زخم را در پوست تسریع می‌کند. اثر ضد التهابی عصاره گیاه یونجه پا کلاغی توسط کوئلزر و همکاران (۱۸) گزارش شده است. بر پایه نتایج بدست آمده از مطالعه حاضر، پماد تهیه شده از عصاره گیاه یونجه پا کلاغی در روزهای آغازین دوره ترمیم اثر ضد التهابی خوبی از خود نشان داد. احتمال دارد بخشی از اثرات التیام بخشی پماد عصاره گیاه علف‌جوش مرتبط به اثر ضد التهابی آن باشد که در فاز التهابی ترمیم زخم موثر بوده است. مین و همکاران (۲۱) اثر ضد التهابی عصاره گیاه یونجه پا کلاغی را گزارش نمودند. طبق مطالعات بول و همکاران (۲۷) گزارش شد که تعدیل مرحله التهاب زخم موجب تسریع بهبودی زخم می‌شود. از سوی دیگر با توجه به تجربیات خاکساری و همکاران (۶) مینی بر وجود برخی ترکیبات ضد التهابی در گیاه رازیا که موجب تسریع در التیام زخم سطحی در موش‌های صحرایی

گردید. همچنین اثر ضد التهابی گیاه یونجه پا کلاغی، طبق گزارشات کوئلزر و همکاران (۱۸)، این چنین برداشت می‌شود که گیاه یونجه پا کلاغی به دلیل دارا بودن خاصیت ضد التهابی که ناشی از مهار لکوسیت‌ها و کاهش ترشحات زخم و همین‌طور مهار آنزیم‌های پیش‌التهابی و میانجی‌هایی مثل IL-1B (interleukin-1 beta), ADA (adenosine-deaminase), MPO (myeloperoxidase) می‌باشد، با تعدیل در مرحله التهاب، تسریع در التیام زخم را موجب شده است. نتایج حاصل از این تحقیق با نتایج گزارشات فوق‌الذکر هم‌خوانی دارد. کوپرا و همکاران (۲۸) و دالمارکو و همکاران (۲۹) افزایش خون‌رسانی و اکسیژن‌رسانی به محل زخم از طریق گشاد نمودن عروق را یکی دیگر از عوامل موثر در روند التیام زخم دانستند. از سوی دیگر مین و همکاران (۲۰) گزارش نمودند که گیاه علف‌جوش دارای فعالیت آنتی‌اسپاسمودیک می‌باشد. احتمال می‌رود که این خاصیت گیاه، کمک به سزایی به التیام زخم نموده و منجر به کوتاه شدن زمان التیام زخم گردیده است.

خاکساری و همکاران (۶) گزارش نمودند که جلوگیری از عفونت زخم، بهبودی زخم را تسریع می‌بخشد. همچنین داروهای آنتی‌بیوتیک موضعی از طریق کنترل عفونت زخم موجب تسریع

دریافت نمودند واضح تر بوده و از نظر آماری نیز معنی دار می باشد.

با توجه به نتایج حاصل که با افزایش غلظت عصاره افزایش سرعت جمع شدگی و ترمیم زخم بوجود می آید، چنین برداشت می شود که نتایج مربوطه حاکی از آن است که در گروه تیمار موضعی عصاره ۴۰ درصد باعث افزایش معنی دار سرعت التیام و جمع شدگی زخم نسبت به گروه کنترل، گروه دریافت کننده داروی فنی توئین و گروه های دریافت کننده عصاره با غلظت های ۱۰ و ۲۰ درصد خصوصا در روزهای اول دوره تیمار می شود.

مطالعات انجام شده توسط تسگهون و همکاران (۳۵) بر روی گیاه یونجه پاکلاغی مشخص نموده که این گیاه حاوی مقدار زیادی ماده آنتوسیانین، فلاونوئید، استرول، آلکالوئید وتانن می باشد. همچنین براساس گزارشات دایکو و همکاران (۳۶) تانن ها توانایی انجام واکنش های بیولوژیکی زیادی را دارند. بنابراین احتمال می رود که تسریع در روند التیام زخم باز ایجاد شده در پوست موش های مورد آزمایش بواسطه وجود ترکیبات فعال موجود در گیاه یونجه پاکلاغی باشد. همینگ و یو همکاران (۳۷) اثرات التیامی تانن ها را گزارش نمودند. از طرفی طبق گزارشات تقی زاده جاهد و همکاران (۱۱) مهار تولید رادیکال های آزاد موجب بهبودی سریع تر زخم های جلدی باز می شود. از آنجائیکه عصاره گیاه یونجه پاکلاغی دارای مواد تاننی و خواص آنتی اکسیدانی می باشد (۲۹)، شاید اثرات التیام بخشی آن در بهبود ترمیم زخم های پوستی، بدلیل وجود مواد تاننی و خاصیت آنتی اکسیدانی گیاه باشد. با این حال، روشن شدن دقیق تر این مکانیسم ها نیاز به مطالعات تکمیلی بیشتری داشته که امید است در پژوهش های بعدی این سئوالات پاسخ داده شود.

نتیجه گیری

یافته های تحقیق حاضر نشان می دهد که استفاده از عصاره گیاه علف جوش با غلظت های مختلف می تواند بر روند تغییرات سلولی ترمیم زخم از نظر زمانی تاثیر گذارد و با ایجاد زمینه رگ زایی سریع تر در بافت جوانه ای و نیز تکثیر سریع تر و بیشتر فیبروبلاست ها و متعاقب آن تولید سریع تر و بیشتر کلاژن و دیگر ترکیبات ماتریکس خارج سلولی، وضعیت کلی ترمیم زخم را بهبود ببخشد. بنابراین تحقیق حاضر ضمن تایید نتایج محققین قبلی در مورد گیاه یونجه پاکلاغی قادر است با استناد

التیام زخم می شوند. اشرفی و همکاران (۳۰) اثر ضد میکروبی گیاه یونجه پاکلاغی را گزارش نمودند. بر پایه گزارشات فوق می توان ادعان نمود که احتمالا عصاره گیاه یونجه پاکلاغی به دلیل دارا بودن خواص ضد میکروبی تسریع روند التیام پوست را موجب شده است (۳۱).

دلیل و همکاران (۳۲) اثرات افزایشی فیبروبلاست های بافت عضلانی و افزایش فاکتورهای رشد بافتی توسط فنی توئین را گزارش نمودند. سونگ و همکاران (۳۳) به افزایش تعداد ماکروفاژهای زخم در زخم درمان شده با فنی توئین اشاره نمودند. طبق مطالعات مذاقه و همکاران (۳۴) مصرف موضعی فنی توئین موجب افزایش قدرت کشش پذیری زخم، افزایش عروق جدید، افزایش سنتز کلاژن و افزایش فیلتراسیون فیبروبلاست ها می گردد. در مقایسه ای که بین گروه های تحت درمان با عصاره گیاه علف جوش و فنی توئین انجام شد آشکار گردید التیام زخم در گروه هایی که عصاره گیاه علف جوش را به صورت موضعی دریافت کرده بودند بسیار بهتر و سریعتر از گروه تحت درمان با فنی توئین می باشد. بنابراین این احتمال وجود دارد که مکانیسم هایی که برای عملکرد فنی توئین در سرعت بخشیدن به التیام زخم مطرح است، با قدرت بیشتر و اثرگذاری بالاتر به عنوان ساز و کارهای گیاه علف جوش نیز مطرح باشند.

در گروه تحت درمان با پماد ۱۰ درصد عصاره گیاه یونجه پاکلاغی میانگین سطح زخم نسبت به گروه کنترل کمتر بود. ولی میانگین سطح زخم گروهی که ترکیب توام پماد ۱۰ درصد عصاره و داروی فنی توئین را دریافت نمود، بیشتر از گروه کنترل بود. در نتیجه طبق مشاهدات و آنالیز آماری ترکیب داروی فنی توئین و عصاره با هم اثر معناداری بر التیام زخم در این سطح نشان نداد. شاید این امر به دلیل کاهش غلظت ماده موثره در داروی فنی توئین در زمان مصرف توام با عصاره ۱۰ درصد و همچنین وجود مواد نگهدارنده موجود در داروی فنی توئین باشد.

این مطالعه نشان داد که میانگین سطح زخم موش های صحرایی که عصاره ۲۰ درصد دریافت نموده بودند از میانگین سطح زخم موش هایی که ترکیب عصاره ۲۰ درصد و کرم فنی توئین ۱ درصد دریافت نموده اند، بیشتر می باشد. شاید علت این موضوع، وجود اثر تقویت کنندگی دارو و عصاره بر یکدیگر با غلظت فوق باشد که در این سطح، اثر التیام بخشی یکدیگر را تقویت می کنند. این اثر در گروهی که عصاره ۴۰ درصد همراه با فنی توئین

13. Sylvester KG, Nesbit M, Radu A, Herlyn M, et al. Adenoviral-mediated gene transfer in wound healing: acute inflammatory response in human skin in the SCID mouse model. *Wound repair j.* 2000; 8(1): 36-44.

14. Sobizewska E, Szmigielski S. The role of selected cell growth factors in the wound healing process. *Przegl Lek.* 1997; 54(9): 634-638.

15. Moniee SH. Giahdarou. Tehran Iran: Ketabsara press; 1981; 75. [Persian].

16. Moatar F, Samsam Sharif H, Afshari pour S. Darmanbagiah. Esfahan Iran: Mashal press; 1989; 63-66. Persian.

17. Yousaf S, Andria V, Richenauer TG, Smalla K, et al. phylogentic and functional diversity of alkane degrading bacteria associated with Italian ryegrass and Birth foot trefoil (lotus corniculatus) in a petroleum oil-contaminated environment. *J Plant Biol.* 2010; 244(9): 3-25.

18. Koelzer J, Pereira DA, Dalmarco JB, Pizzolatti MG, et al. Evaluation of the anti-inflammatory efficacy of lotus corniculatus. *J foodchem.* 2009; 117(3): 444-450.

19. Min BR, Barry TN, Attwood GT, McNabb WC. The effect of condensed tannins on the nutrition and health of ruminants fed fresh temperate forage: a review. *J food chem.* 2003; 9(1): 76-81.

20. Ramirez-Restrepo CA. Use of lotus corniculatus containing condensed tannins to increase summer lamb growth under commercial dry land farming conditions with minimal outhelminthic drench input. *J Anim Feed Sci Technol.* 2004; 117(1): 85-105.

21. Molan AI, Attwood GT, Min BR, McNabb WC. The effect of condensed tannin from lotus corniculatus and lotus pedunculatus on the growth of proteolytic rumen bacteria in vitro and their possible mode of action. *J Can Microbiol.* 2001; 47(7): 623-633.

22. Pereira DA, Koelzer J, Dalmarco JB, Pizzolatti MG, et al. Evaluation of the anti-inflammatory efficacy of lotus pedunculatus. *J Green Pharm.* 2009; 3(2): 105-111.

23. Rezaii A, Taghizadeh-Jahed M, Jarolmasjed SH, Mohamadnejad S, et al. Effect of Echinacea purpurea herbal extract versus Zinc oxide in rat skin wound healing model: histometric and histopathologic study. *J Pharmaceutical Sciences.* 2008; 4(2): 43-52.

24. Hafezi F, Elmi Rad H, Pedram MS. Determination of the Macroscopic Effect of Kiwi Fruit on Wound Healing in Rats. *J Iran Surg.* 2009; 17(1): 2-10.

به روش کار و نتایج اخذ شده نشان دهد که این عصاره از لحاظ مورفومتریک و هیستوپاتولوژیک بعد از مصرف موضعی در زخم‌های جلدی باز موجب تخفیف التهاب و تسریع فرآیند التیام می‌گردد.

منابع

1. Adzick NS. Wound healing, Text book of surgery, the biological basis of modern surgical practice. 5th edn. New York: WB Sanders Company; 1997.

2. Rao CM, Kummar A. Wound profile of cupper mefenamic acid. *J Indian Med Res.* 1988; 88(1): 273-277.

3. William KJ. The effect of topically applied zinc on the wound healing in open wound. *J Sur Res.* 1979; 27(3): 62-97.

4. Barnett EE, Varly SJ. The effect of calcium alginate on wound healing. *J Ann Surg.* 1987; 69(2): 153-155.

5. Cohen I.K, Diegeimann RF. Wound care and wound healing. In Schwartz SI, Shires CT, Speneer FC, Storer EH, (eds). Principle of surgery. New York: MC Grow Hill; 1999; 263-295.

6. Khaksari M, Rezvani ME, Sajadi MA, Soleimani A. The effect of topically applied water extract of Rhazya stricta on cutaneous wound healing in rats. *J Semnan university of medical Science.* 2000; 1(3): 1-10.

7. Nowrouzian I, Azarabad H, Nasirian A, Ghamsari S.M. Wound healing in large Animals histopathology and surgical management. Tehran: Tehran University press. 2009; 74-87.

8. Silver IA. some factors affecting wound healing. *J equine veterinary.* 1953; 5(2): 47-49.

9. Rodgers K, Xiong S, Felix J, Roda N, et al. Development of angiotensin as an agent to accelerate dermal repair. *J wound Repair Regen.* 2003; 9(3): 238-247.

10. Isler H, Bauen A, Hubler M. Morphometric assessment of wound healing in rats treated with a pritein-free hemodylisis. *J Burns.* 1991; 17: 99-103.

11. Taghizadeh-Jahed M, Jarolmasjed SH, Mohamadnejad S, Rezaii A, et al. The effect of Echinacea purpurea aerial organ dried extract vs. Zinc oxide on skin wound healing in rat: a morphometric & histopathologic study. *J Tehran University Medical.* 2008; 66(9): 625-632.

12. Lazareva EB, Smirnov SV, Khvatov VB, Spiridonova TG, et al. Oral administration of pectins for prophylaxis and treatment of purulent septic complications in patients with burns. *J Antibiot Khimioter.* 2002; 47(4): 16-19.

25. Wanda A, Dorset-Martin DVM. Rat Models of skin Wound healing: A review. *Wound REP REG*. 2004; 12: 591-599.
26. Derakhshanfar A, Oloumi M, Mirzaie M. Study on the effect of peganumharmala extract on experimental skin wound healing in rat: pathological and biomechanical findings. *J Comp ClinPathol*. 2010; 19(24): 169-172.
27. BVL NN, MckenzieAL, Westl M, whitney JD. Low-dose ultrasound effects on wound healing A controlled study with yucalan pigs. *J Arch PhysMedRehabil*. 1992; 73(2): 658-664.
28. Chopra RN, Nayar SL, chopraI C. Glossary of Indian Medicinal plants. NewDehli: Council of scientific and Industrial Research. 1986; 85.
29. Dalmarco JB, Dalmarco EM, Koelzer J, Pizzolatti GM, et al. Isolation and identification of responsible for the anti-bacteria efficacy of lotus corniculatusvar Sao Gabreil. *J Green Pharm*. 2010; 4(2): 108-114.
30. Ashrafi K, Esmaeli E, Shahinfard N, Ansari R, et al. The effect of hydroalcoholic extract of Zizipus vulgaris L. burn healing. *JShahrekord university of Medical sciences*. 2010; 12(4): 78-83.
31. Restrepoa-Rami'rez CA, Barrya TN, Pomroya WE, Lopez-Villalobsa N, et al. Use of lotus corniculatus to increase Lamb and wool production under dryland farming conditions. *JAnim food Sci Technol*. 2004; 117(2): 85-105.
32. Dill RE, Lacopino AM. Myofibroblasts in phenytoin induced hyperplastic connective tissue in rat and in human gingival overgrowth. *JPeriodontal*. 1997; 68: 375-380.
33. Song S, Cheng T. The effect of Systemic and Local irradiation on wound macrophages and the repair promoting action of phenytoin sodium. *Chung HuaI HsuchTsa chi*. 1997; 77: 54-57.
34. Modaggh S, Salchian S. Use of phenytoin in healing war and non war wounds. *J Dermatol*. 1989; 28(3): 347-350.
35. Tsegahun A. The effect of Dry Season supplementation of lotus corniculatusHay on Body and fleece weights of three sheep Breeds grazing Natural pasture under Ethiopian conditions. *kasetsart J*. 2006; 40: 978-986.
36. Dicko M. Biochemical characterization of the major sorghum grain peroxidase. *Febs Journal*. 2006; 10: 1742-1751.
37. Hemingway, R.W, Karchesy, J.J. Chemistry and significance of condensed tannins. 3thEd. plenum press; 1989; 85-88.

Comparative Study of *Lotus corniculatus* L. Hydroethanolic Extract and Phenytoin Ointment Effects on Rat Skin Wound Healing: Morphometrical and Histopathological Studies

Asadbegy M^{1*}, Mirazi N², Vatanchian M³

1. M.Sc Student, Department of Biology, Faculty of Basic Sciences, Islamic Azad University, Hamedan Branch, Hamedan, Iran

2. Department of Biology, Faculty of Basic Sciences, Bu-Ali Sina University, Hamedan, Iran

3. Basic Sciences Group, Faculty of Medicine, Northern Khorasan University of Medical Sciences

* Email corresponding author: masimj@ymail.com

Received: 24 Oct. 2011

Accepted: 16 Jan. 2012

Abstract

Aim: This study is examination skin wound healing after using of *lotus corniculatus* L. aerial part extract in comparison with Phenytoin ointment in rat.

Materials and methods: After anesthesia of 80 Wistar male rats, a rectangular wound was produced at back each of which. Healing wound steps was studied in 8 treated groups: control (A), 1% Phenytoin cream (B), 10% extract ointment (C), 20% extract ointment (D), 40% extract ointment (E), 1% Phenytoin cream + 10% extract ointment (F), 1% Phenytoin cream +20% extract ointment (G), 1% Phenytoin + 40% extract ointment (H). Medication and measuring wounds were done using digital images analysis for 21 days. Samples were collected from wound healing sites for microscopy after 3, 7, 14 and 21 days. Wound healing was determined for all of treated groups. Data were analyzed using SPSS₁₈.

Results: Healed wound area mean in E and H groups was lower than comparing to other groups ($P < 0.01$). Also based on histopathological results, E and H groups showed more healing wound in comparison with other groups.

Conclusion: According to anti-inflammation, anti-microbial and healing effects of *Lotus corniculatus* in comparison with 1% Phenytoin, it is believed that the plant compounds are more effective in full thick skin wound healing.

Keywords: Healing, Wound, *Lotus corniculatus* extract, Phenytoin, Skin, Rat

