مقاله پژوهشی

مجله سلول و بافت (علمی- پژوهشی)
جلد ۷، شماره ۱، بهار ۱۳۹۵ ، ۸۱-۸۹

اثر حفاظتی ویتامین E بر شاخص‌های اسپرماتوژنز در رت‌های تیمار شده با Bisphenol A

ملک سلیمانی مهرنجانی Ph.D. [۱*]، سمیرا نادری نورعینی M.Sc. [۲]

۱- دانشگاه اراک، دانشکده علوم پایه، گروه زیست شناسی، اراک
۲- کارشناسی ارشد سلولی تکوینی، دانشگاه اراک، دانشکده علوم پایه، گروه زیست شناسی، اراک
* پست الکترونیک نویسنده مسئول: m-soleimani@araku.ac.ic

تاریخ دریافت: ۱۳۹۴/۷/۱۱ تاریخ پذیرش: ۱۳۹۴/۱۱/۲۷

چکیده

هدف: هدف از این مطالعه بررسی نقش بازدارندگی ویتامین E (VE) بر شاخص‌های اسپرماتوژنز رت‌ها به‌دنبال تیمار با Bisphenol A بود.

مواد و روش‌ها: رت‌های نر بالغ نژاد ویستار با میانگین وزنی ۱۰±۲۳۱ گرم به‌طور تصادفی به ۴ گروه (n=۶): کنترل، BPA (۲۵۰mg/kg/day)، VE (۱۵۰mg/kg/day) و VE +BPA تقسیم شد. تیمار دهانی تا ۵۶ روز و سه بار در هفته انجام گرفت. در پایان دوره تیمار، موش‌ها کشته شد و بیضه چپ آن‌ها توزین، فیکس و با روش Heidenhain's Azan رنگ‌آمیزی شد. سپس بررسی‌های هیستولوژیک و مورفومتریک اسپرماتوژنز انجام گرفت. داده‌ها با روش آماری One-Way ANOVA آنالیز و تفاوت میانگین‌ها در حد (p<۰/۰۵) معنی‌دار در نظرگرفته شد.

نتایج: وزن بیضه (p<۰/۰۱) در گروه BPA نسبت به گروه کنترل کاهش معنی‌داری یافت. کاهش معنی‌داری (p<۰/۰۰۱) در میانگین قطر لوله‌های منی‌ساز و ضخامت اپی‌تلیوم زایشی و شاخص‌های ضریب تمایز لوله‌ای، ضریب اسپرمیوژنز و ضریب میوزی در بافت بیضه رت‌های تیمار شده با BPA در مقایسه با گروه کنترل مشاهده شد. در گروه VE+BPA، پارامترهای ذکر شده به‌طور معنی‌داری تا حد گروه کنترل افزایش یافت (p<۰/۰۴).

نتیجه‌گیری: ویتامین E می‌تواند اثرات نامطلوب Bisphenol A را بر اسپرماتوژنز جبران کند و بنابراین می‌تواند به‌عنوان یک مکمل درمانی در مورد سمیت Bisphenol A درنظر گرفته شود.

واژگان کلیدی: بیس فنل آ، ویتامین E، اسپرماتوژنز، رت

مقدمه

در طول چند دهه گذشته، ترکیبات سنتزی متعددی از جمله آفت‌کش‌ها و مواد شیمیایی صنعتی به محیط زیست وارد شده است، با این تصور که این مواد هیچ‌گونه عوارض منفی بر روی انسان ندارند و می‌توانند استانداردهای زندگی را بهبود بخشند. در صورتی‌که بسیاری از این ترکیبات اثرات نامطلوب و زیان‌باری بر حیات وحش و سلامت انسان ایجاد کرده‌اند. به‌عنوان مثال از سال ۱۹۹۰ مشخص شد که بسیاری از مواد شیمیایی زیست محیطی، فعالیت شبه هورمونی دارند و با عملکرد هورمون‌های اندروژن مداخله می‌کنند. از این رو این ترکیبات، مواد شیمیایی تخریب کننده اندوکرین (Endocrine Disruptor chemichals- EDCs) نام‌گذاری شدند (۱). Bisphenol A از جمله ترکیبات EDC است که اثرات نامطلوبی بر سیستم تولیدمثلی جانوران دارد (۲) و یک ترکیب سنتتیک مبتنی بر کربن با فرمول شیمیایی C15H16O2 است (۳) که تا حد زیادی در تولید پلاستیک‌های پلی‌کربنات و رزین‌های اپوکسی استفاده می‌شود. پلی‌کربنات‌ها در حال حاضر برای تولید موادی که در تماس مستقیم با مواد غذایی هستند مانند بطری‌های پلاستیکی، ظروف غذاخوری، ظروف مایکروویو، ظروف نگه‌داری غذا و ...استفاده می‌شوند. رزین‌های اپوکسی برای پوشش داخلی مواد غذایی و قوطی‌های نوشیدنی مورد استفاده قرار می‌گیرند (۴). علاوه بر این موارد، Bisphenol A برای تولید محصولاتی مانند عینک آفتابی، مصالح ساختمانی، دستگاه‌های پزشکی، مواد دندان‌پزشکی و کاغذ نیز به‌کار می‌رود (۵). به‌دلیل این‌که استفاده از این محصولات در سال‌های اخیر به‌شدت افزایش داشته است، Bisphenol A امروزه از جمله EDC هایی است که بیشترین حجم تولید را در دنیا دارد (۶).

قرار گرفتن انسان در معرض Bisphenol A، با توجه به نشت آن از بسته‌بندی مواد غذایی، عمدتا از طریق رژیم غذایی است. دیگر راه‌ها به‌دلیل آلودگی خاک، آب و هوا، استنشاق و تماس پوستی می‌باشد (۲). بنابراین می‌توان نتیجه گرفت که برهم‌کنش بین انسان و Bisphenol A در سال‌های اخیر افزایش یافته است.

از طرفی Bisphenol A طیف گسترده‌ای از عوارض نامطلوب را بر سلامتی هر دو جنس نر و ماده دارد از جمله می‌تواند موجب نقایص مادرزادی، اختلالات باروری، اختلالات رشد و متابولیک (سوخت و ساز بدن)، اختلالات سیستم ایمنی و عصبی شود (۶). از سال ۱۹۹۳ چندین مطالعه فعالیت استروژنیک Bisphenol A را در محیط‌های in vivo و in vitro گزارش کرده‌اند (۲) و مطالعات اپی‌دمیولوژیک، ارتباط بین افزایش سطح Bisphenol A در محیط زیست و بروز سرطان‌های مرتبط با اختلالات هورمونی، مانند سرطان پستان، پروستات، تخمدان و سرطان اندومتریوم را ثابت کرده‌اند (۷).

قرار گرفتن در معرضBisphenol A همراه با کاهش در فعالیت آنزیم‌های آنتی‌اکسیدانتی از قبیل سوپراکسید دیسموتاز (SOD)، کاتالاز (CAT)، گلوتاتیون پراکسیداز (GPx)، گلوتاتیون ردوکتاز (GR) است که موجب افزایش تولید ROS و استرس اکسیداتیو در بافت‌های مختلف از جمله بافت بیضه می‌شود (۸، ۹، ۱۰ و ۱۱).

ویتامین E به‌عنوان یک مولکول آنتی‌اکسیدان، به‌وسیله ممانعت از تشکیل ROS، سلول‌ها را از آسیب ناشی از استرس اکسیداتیو محافظت می‌نماید. در واقع این ویتامین، ROS را به محصولات بی‌ضرر تبدیل می‌کند (۱۲). ویتامینE یکی از موثرترین آنتی‌اکسیدانت‌های زنجیر شکن و محلول در چربی در غشاهای بیولوژیکی است که ساختار سلول‌ها و بافت‌ها را در برابر آسیب رادیکال‌های آزاد و محصولات واکنش پراکسیداسیون لیپیدی (LPO) حفظ می‌کند (۱۳). ویتامینE به‌مقدار زیاد در سلول‌های سرتولی، اسپرماتوسیت (مرحله پاکیتن) و به‌مقدار کمتر در اسپرماتیدهای گرد وجود دارد (۱۴) و برای حفظ فرآیند اسپرماتوژنز در پستانداران ضروری است (۱۵). ویتامینE می‌تواند اثرات مخرب استرس‌اکسیداتیوی ناشی از عوامل استرس‌زا را در بیضه کاهش دهد (۱۳، ۱۶، ۱۷، ۱۸ و ۱۹).

لذا، هدف از مطالعه حاضر بررسی نقش حفاظتی ویتامین E، به‌عنوان یک آنتی‌اکسیدانت قوی، بر شاخص‌های اسپرماتوژنز رت‌های تیمار شده با Bisphenol A بود.

مواد و روش‌ها

برای انجام این مطالعه تجربی تعداد ۲۴ سر رت نر بالغ (Ratus norvegicus) نژاد ویستار، با میانگین وزنی ۱۰/۵±۲۳۱ گرم از انیستیتو پاستور ایران تهیه شد. حیوانات در خانه حیوانات دانشگاه اراک در شرایط استاندارد (دمای۲ ±۲۱ درجه‌سانتی‌گراد و نور محیطی با شرایط ۱۲ ساعت تاریکی و ۱۲ ساعت روشنایی) نگه‌داری شدند. تمام حیوانات در شرایط تغذیه‌ای یکسان به نسبت‌های برابر تغذیه شده و امکان دسترسی آزاد به آب نیز برای تمامی آنان وجود داشت. متعاقب یک هفته سازگاری با شرایط محیط و پس از توزین رت‌ها به‌صورت تصادفی به ۴ گروه (در هر گروه شش راس رت) به شکل زیر تقسیم شدند:

گروه اول (control): حیوانات این گروه به‌عنوان شاهد درنظر گرفته شده و روزانه روغن ذرت را به‌صورت خوراکی (گاواژ) دریافت می‌کردند.

گروه دوم (Bisphenol A: BPA): حیوانات این گروه روزانه ۲۵۰ میلی‌گرم به‌ازای هر کیلوگرم وزن بدن Bisphenol A را از طریق گاواژ دریافت می‌کردند.

گروه سوم (Vitamin E: Vit e): حیوانات این گروه روزانه ۱۵۰ میلی‌گرم به‌ازای هر کیلوگرم وزن بدن ویتامین E را از طریق گاواژ دریافت می‌کردند.

گروه چهارم (BPA+Vit e): حیوانات این گروه Bisphenol A و ویتامین E را به‌صورت روزانه و با همان دوز قبلی به‌صورت هم‌زمان از طریق گاواژ دریافت می‌نمودند.

مدت زمان این مطالعه نیز ۵۶ روز، که زمان مورد نیاز برای تکمیل یک دوره کامل اسپرماتوژنز است، در نظر گرفته شد. تمامی دوزها و زمان‌بندی این تحقیق، مطابق با مطالعات پیشین صورت گرفته در این زمینه، طرح ریزی گشته است (۱۹ و۲۰). برای تیمار از Bisphenol A و ویتامین E، خریداری شده از شرکت Sigma Aldrich Chemie GmbH استفاده شد. برای انحلال Bisphenol A، این ماده ابتدا در الکل مطلق حل و سپس در روغن ذرت رقیق گردید و سپس تا زمان استفاده در دمای اتاق نگه‌داری شد (۲۱). با توجه به ویسکوزیته بالای ویتامین E نیز از روغن ذرت به‌عنوان حامل استفاده نمودیم. بنابراین جهت جلوگیری از خطا در آزمایش به گروه کنترل نیز به‌روش گاواژ روغن ذرت داده شد. همه مواد مصرفی در این پژوهش به جز موادی که در بالا ذکر شد از شرکت مرک آلمان خریداری شد.

پس از پایان دوره تیمار (۵۶ روز) رت‌ها وزن شدند. پس از کالبدگشایی با باز کردن اسکروتوم، بیضه چپ جهت انجام بررسی‌های هیستولوژیکی بیرون آورده شد. بیضه‌ها پس از توزین، به درون شیشه‌های حاوی فیکساتیو MDF (Modified Davidson's Fluid) منتقل و به‌مدت یک هفته در دمای آزمایشگاه نگه‌داری شد (۲۲). لازم به‌ذکر است که تمامی اصول بهداشتی در نگه‌داری و معدوم‌سازی حیوانات براساس پروتوکل اخلاقی انجام گرفت. پس از ثبوت، از بیضه‌ها برش IUR (Isotropic uniform random sampling) گرفته شد. این روش، روشی تصادفی برای برش‌گیری اندام‌هایی است که ساختار هتروژن دارند و در نهایت با این روش برش‌هایی یکنواخت از بافت ایجاد می‌شود (۲۳). پس از طی مراحل مربوط به پاساژ بافتی، نمونه‌ها با استفاده از پارافین مذاب قالب‌گیری شدند. در مرحله بعد با استفاده از دستگاه میکروتوم برش‌هایی به ضخامت ۵ میکرومتر از قالب‌های پارافینی تهیه شد. در نهایت روش هایدن‌هان آزان (Heidenhain's Azan)، جهت رنگ‌آمیزی نمونه‌ها مورد استفاده قرار گرفت (۲۴).

ارزیابی‌های هیستومورفومتریک بیضه: جهت انجام ارزیابی‌های هیستومورفومتریک بیضه نظیر بررسی قطر لوله‌های منی‌ساز، قطر لومن و ضخامت اپی‌تلیوم زایشی در گروه‌های مختلف آزمایش، از نرم افزار موتیک استفاده شد. به این ترتیب عمل شد که ابتدا از اسلایدهای ۵ میکرونی بافت بیضه به‌صورت تصادفی تعدادی فیلد انتخاب و توسط میکروسکوپ مدل Olympus BX41TE مجهز به دوربین عکس‌برداری مدل Olympus (DP12) ساخت ژاپن، توسط نرم افزار Olysia با ابژکتیو ۱۰عکس‌برداری شد. و به‌طور تصادفی قطر ۱۰۰ لوله‌منی ساز، لومن آن و ضخامت اپی‌تلیوم زایشی به کمک نرم افزار موتیک (Motic image 2000) اندازه‌گیری و ثبت گردید. سپس، میانگین این پارامترها در هر رت محاسبه شد.

ارزیابی اسپرماتوژنز در بافت بیضه: برای این منظور تعداد ۱۰۰ لوله منی‌ساز در هر بیضه جهت ارزیابی شاخص‌های زیر مورد بررسی قرار گرفتند.

ضریب تمایز لوله‌ای (TDI): جهت مشخص نمودن این شاخص در بافت بیضه هر رت، درصد لوله‌های منی‌سازی که دارای سه و یا بیشتر از سه رده سلول‌های اسپرماتوژنز تمایز یافته از سلول اسپرماتوگونی A بودند، محاسبه شد (۲۵).

ضریب اسپرمیوژنز (SPI): این شاخص بیانگر درصد لوله‌های منی‌ساز دارای اسپرمیوژنز طبیعی (حاوی اسپرم) می‌باشد (۲۵).

ضریب سلول سرتولی (SCI): ضریب سلول سرتولی از طریق نسبت تعداد سلول‌های زایا به تعداد سلول‌های سرتولی، یعنی جمع تعداد سلول‌های اسپرماتوگونی و اسپرماتوسیت و تقسیم بر تعداد سلول‌های سرتولی هر لوله منی‌ساز، محاسبه شد (۲۶).

ضریب میوزی (MI): به‌منظور محاسبه ضریب میوزی نسبت تعداد سلول‌های اسپرماتید گرد به اسپرماتوسیت‌های اولیه مشخص شد (۲۷).

آنالیز آماری

داده‌های حاصل توسط نرم افزار spss مدل ۱۶ و روش One way ANOVA و به‌دنبال آزمون آماری Tukey مورد تجزیه و تحلیل آماری قرار گرفت و تفاوت میانگین‌ها در سطح ($p<۰/۰۵$) معنی‌دار در نظر گرفته شد.

نتایج

وزن بدن و بیضه

میانگین داده‌های مربوط به وزن بدن رت‌ها، ۵۶ روز بعد از تیمار با Bisphenol A بین هیچ یک از گروه‌های چهارگانه اختلاف معنی‌داری نداشت ($p>۰/۰۵$) اما میانگین وزن بیضه در گروه

Bisphenol A نسبت به گروه کنترل به‌طور معنی‌داری کاهش یافته بود (P<۰/۰۱) درحالی‌که وزن بیضه در گروه تیماری همزمان ویتامین E به‌علاوه Bisphenol A تغییر معنی‌داری با گروه کنترل نداشت (p>۰/۰۵) (جدول۱).

جدول ۱: مقایسه میانگین وزن بدن و بیضه رت (گرم) در گروه‌های مختلف، ۵۶ روز پس از تیمار با Bisphenol A (۲۵۰mg/kg/day) و ویتامین E (۱۵۰mg/kg/day). مقادیر به‌صورت mean±SD می‌باشند.

گروه‌ها	میانگین وزن رت قبل از تیمار (گرم)	میانگین وزن رت در پایان دوره تیمار(گرم)	میانگین وزن بیضه رت (گرم)
کنترل	۲۳۱/۱۷±۱۰/۵۷	۲۹۲/۹۳±۲۷/۱۱	۱/۵۲± ۰/۰۸
Bisphenol A	۲۳۲/۰۰±۱۱/۳۱	۲۸۰/۰۰±۱۴/۲۹	۱/۳۷±۰/۰۹[a]
Bisphenol A + ویتامین E	۲۲۹/۶۷±۱۳/۶۹	۲۸۳/۳۸±۱۳/۴۲	۱/۴۹± ۰/۰۷
ویتامین E	۲۳۱/۳۳±۸/۹۱	۳۰۱/۶۳±۱۵/۳۵	۱/۵۱±۰/۰۶

a: مقایسه آماری گروه Bisphenol A نسبت به گروه کنترل (p<۰/۰۱).

یافته‌های مورفولوژیک در بافت بیضه

مطالعات بافت‌شناسی آتروفی لوله‌های منی‌ساز، از هم گسیختگی و بی‌نظمی اپی‌تلیوم زایشی و اکوئله شدن آن و نیز کاهش تراکم اسپرم‌ها را در بافت بیضه رت‌های تیماری با Bisphenol A نشان داد (شکلB۱). در گروهی که Bisphenol A را به‌همراه ویتامین E دریافت کرده بودند ساختار بافتی تقریبا طبیعی در بیضه رت‌ها دیده شد (شکل C-۱). در گروه کنترل و گروه ویتامین E نیز ساختار بیضه طبیعی بود (شکلD, A۱).

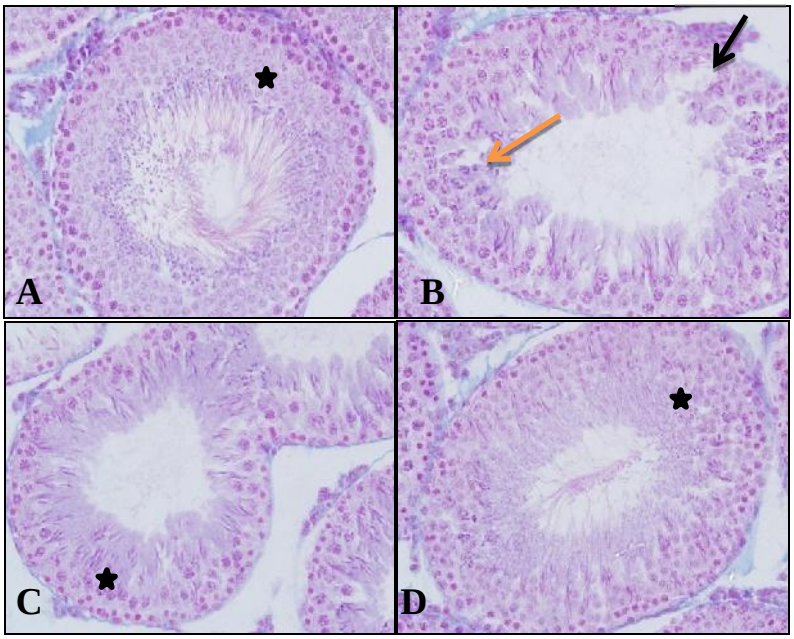

شکل ۱: تصاویر میکروسکوپی از بافت بیضه رت‌های بالغ در گروه‌های مختلف، تیمار شده با Bisphenol A (۲۵۰mg/kg/day) و ویتامین E (۱۵۰mg/kg/day)، (برش‌های ۵ میکرونی، رنگ آمیزی هایدن-هاین آزان، بزرگ‌نمایی ×۴۰۰) نشان دهنده، (a): ساختمان طبیعی لوله‌های منی‌ساز در بافت بیضه رت‌های گروه کنترل با آرایش طبیعی اپی‌تلیوم زایشی (ستاره) (b): دژنره وواکوئله شدن (نوک پیکان سیاه رنگ) لوله‌های منی‌ساز، تخریب اسپرماتوژنز و ریزش سلول‌های نابالغ به فضای لومن (پیکان زرد رنگ)، در گروه تیمار شده با (c): Bisphenol A آرایش تقریبا طبیعی اپی‌تلیوم زایشی و اسپرماتوژنز نرمال (ستاره) درگروه تیمار شده با ویتامین E+Bisphenol A (d): نمای لوله‌های منی‌ساز شبیه به گروه کنترل به‌همراه افزایش ضخامت اپی‌تلیوم زایشی (ستاره) در گروه تیمار شده با ویتامین E.

یافته‌های هیستومورفومتریک در بافت بیضه

بررسی نتایج حاصل از ارزیابی‌های هیستومورفومتریک بیضه نشان داد که در بافت بیضه رت‌های تیمار شده با Bisphenol A میانگین قطر لوله‌های منی‌ساز (µm) و ضخامت اپی‌تلیوم زایشی (µm) در مقایسه با گروه کنترل کاهش معنی‌داری یافته است (p<۰/۰۰۱). به‌علاوه، میانگین ضخامت اپی‌تلیوم زایشی در گروه ویتامین E نسبت به گروه کنترل به‌طور معنی‌داری افزایش داشت (p<۰/۰۱). در گروه Bisphenol A+ ویتامین E، ویتامین E توانست تغییرات بافتی ناشی از Bisphenol A را به طور معنی‌داری بهبود بخشد و به حد گروه کنترل برساند (p<۰/۰۰۱)(جدول ۲).

نتایج حاصل از ارزیابی اسپرماتوژنز در بافت بیضه

بررسی‌های آماری جهت مقایسه مقادیر شاخص‌های اسپرماتوژنز، کاهش معنی‌داری را در ضریب تمایز لوله‌ای، ضریب اسپرمیوژنز (p<۰/۰۰۱) و ضریب میوزی (p<۰/۰۰۲) در مقایسه با گروه کنترل در پی داشت. درحالی‌که این پارامترها در رت‌های تیمارشده با ویتامین E و Bisphenol A تغییر معنی‌داری نسبت به گروه کنترل نشان نداد (p>۰/۰۵)(جدول ۳).

جدول ۲: مقایسه میانگین قطر لوله‌های منی‌ساز، قطر لومن و ضخامت اپی‌تلیوم زایشی (µm) لوله‌های منی‌ساز در گروه‌های مختلف رت، ۵۶ روز پس از تیمار با Bisphenol A (۲۵۰ mg/kg/day) و ویتامین E (۱۵۰mg/kg/day) . مقادیر به‌صورت mean±SD می‌باشد.

گروه ها	قطر لوله منی ساز (µm)	قطر لومن (µm)	ضخامت اپی‌تلیوم زایشی(µm)
کنترل	۲۵۷/۷۲±۴/۹۸	۱۰۳/۲۷±۴/۶۱	۷۶/۳۷±۱/۹۶
Bisphenol A	۲۲۴/۰۳±۱۵/۱۸[a]	۸۹/۰۲±۱۰/۳۳	۶۶/۰۸±۵/۴۹[a]
Bisphenol A + ویتامین E	۲۵۴/۵۲±۷/۱۹	۹۵/۳۶±۹/۳۸	۷۷/۵۲±۴/۷۱
ویتامین E	۲۶۹/۱۲±۱۱/۷۳	۱۰۲/۴۳±۱۰/۱	۸۴/۴۰±۲/۸۶[b]

a : مقایسه آماری گروه Bisphenol A نسبت به گروه کنترل (P<۰/۰۰۱).

b: مقایسه آماری گروه ویتامین E نسبت به گروه کنترل (P<۰/۰۱).

جدول ۳ : مقایسه شاخص‌های اسپرماتوژنز شامل: ضریب تمایز لوله‌ای، ضریب اسپرمیوژنز (%)، ضریب سلول سرتولی و ضریب میوزی در بافت بیضه گروه‌های مختلف ، ۵۶ روز پس از تیمار با Bisphenol A (۲۵۰ mg/kg/day) و ویتامین E (۱۵۰mg/kg/day) . مقادیر به‌صورت mean±SD می‌باشد.

گروه ها	ضریب تمایز لوله‌ای(%)	ضریب اسپرمیوژنز(%)	ضریب سلول سرتولی	ضریب میوزی
کنترل	۹۱/۹±۱/۸۹	۸۶/۴۵±۶/۸۶	۱۹/۳۶±۲/۲۷	۲/۶۱±۰/۲
Bisphenol A	۸۰/۶۳±۵/۸۸ [a1]	۶۰/۸۲±۱۰/۵۹[a1]	۱۸/۹۲±۳/۴۲	۱/۸۷±۰/۲۷ [a2]
Bisphenol A + ویتامین E	۹۰/۵۹±۲/۲۸	۸۳/۴۰±۲/۸۷	۱۸/۵۹±۱/۴۵	۲/۸±۰/۳۳
ویتامین E	۹۲/۰۱±۲/۷	۹۰/۹۱±۴/۲۷	۱۸/۰۰±۲/۴۹	۲/۵۴±۰/۳۴

a مقایسه آماری گروه Bisphenol A نسبت به گروه کنترل

a1:(P<۰/۰۰۱)–a2:(P<۰/۰۰۲).

بحث

نتایج این مطالعه بیانگر کاهش معنی‌دار میانگین وزن بیضه، قطر لوله‌های منی‌ساز (µm)، ضخامت اپی‌تلیوم زایشی (µm)، ضریب تمایز لوله‌ای (TDI)، ضریب اسپرمیوژنز (SI) و ضریب میوزی (MI) در مقایسه با گروه کنترل بود. با این‌حال تیمار رت‌های بالغ با دوز ۲۵۰ mg/kg/day از Bisphenol A به‌مدت ۵۶ روز (۳ بار در هفته) تاثیر قابل توجهی در فعالیت متابولیکی رت‌ها و در نتیجه تغییر وزن آن‌ها نداشت. این نتیجه با نتایج به‌دست آمده از مطالعات گذشته مطابقت دارد (۲۰،۲۱، ۲۸، ۲۹، ۳۰، ۳۱). براساس نتایج برخی از این محققان تیمار با دوز بالای Bisphenol A (۴۰۰ mg/kg) می‌تواند موجب کاهش معنی‌دار وزن بدن حیوانات آزمایشگاهی شود (۳۰ و ۳۱).

کاهش وزن بیضه در رت‌های تیماری با Bisphenol A در این مطالعه مطابق با تغییرات هیستوپاتولوژیکی چون آتروفی لوله‌های منی‌ساز، کاهش تعداد اسپرماتیدها و اختلال در اسپرماتوژنز می‌باشد که هم‌راستا با نتایج مطالعات پیشین است (۱۱، ۳۰، ۳۱، ۳۲). طوری‌که در پژوهش Tamilselvan و همکارانش (۱۱) که بر روی رت‌های نر بالغ نژاد SD انجام گرفت، تیمار دهانی رت‌ها با دوز ۲۰۰ mg/kg از Bisphenol A به‌مدت ۳۰ روز منجر به کاهش معنی‌دار وزن بیضه شد که آتروفی شدید لوله‌های منی‌ساز یکی از علل کاهش وزن بیضه معرفی شد. ثابت شده که کاهش وزن بیضه در اثر Bisphenol A ممکن است به‌علت مهار اسپرماتوژنز، کاهش اسپرماتیدها و کاهش فعالیت آنزیم‌های استروئیدوژنیک بیضه باشد (۹).

در این مطالعه از TDI، SI و MI به‌عنوان شاخصی برای ارزیابی اسپرماتوژنز استفاده شد. بنابراین نتایج ما نشان می‌دهد که Bisphenol A منجر به اختلال در اسپرماتوژنز و حذف سلول‌های زایا در روند اسپرماتوژنز می‌شود. سیکل اسپرماتوژنیک به‌خاطر فعالیت میتوزی بالایی که دارد توسط عوامل سایتوتوکسیک مورد هدف واقع می‌شود (۳۳). چنان‌که مطالعات دیگران نیز این مطلب را تائید می‌کند: Tan و همکارانش (۲۹) نشان دادند که Bisphenol A بر اسپرماتوژنز رت‌ها تاثیر می‌گذارد. آن‌ها به رت‌های نر از روز ۲۳ تا روز ۵۳ بعد از تولد، دوز ۱۰۰mg/kg/bw از Bisphenol A را به‌صورت گاواژ دادند و مشاهده کردند که Bisphenol A باعث دژنره شدن اپی‌تلیوم زایشی می‌شود. محققان دیگر نیز با تیمار رت‌های نر بالغ با دوزهای مختلف از Bisphenol A کاهش معنی‌داری را در تعداد اسپرماتیدهای گرد، کاهش ضخامت و دژنره شدن اپی‌تلیوم زایشی، ریزش سلول‌های جنسی به‌داخل لومن لوله‌های منی‌ساز، کاهش قطر لوله‌های منی‌ساز و کاهش تولید روزانه اسپرم (DSP) را مشاهده کردند که همگی بیانگر تخریب اسپرماتوژنز در لوله‌های منی‌ساز می‌باشد (۱۰، ۲۸، ۳۱، ۳۲). کاهش قطر لوله‌های منی‌ساز ممکن است نشان دهنده کاهش تعداد سلول‌های سرتولی و جنسی در اثر آپوپتوزیس و یا اختلال در فرآیند اسپرماتوژنز باشد (۳۴).

Bisphenol A با تخریب اتصالات بین سلول‌های سرتولی و جنسی در مناطق ES (Ectoplasmic Specialization) باعث بی‌ثبات سازی سد خونی-بیضه‌ای (Blood-Testis Barrier) و در نهایت از بین رفتن اسپرماتوسیت‌ها، اسپرماتیدها و آزادسازی زود هنگام اسپرماتوزوآ به درون لومن می‌شود (۳۵ و ۳۶). بنابراین این احتمال وجود دارد که Bisphenol A از این طریق موجب تخریب اسپرماتوژنز و کاهش ضخامت اپی‌تلیوم زایشی شده باشد. همچنین Bisphenol A به‌طور مستقیم و نیز از طریق اثر بر سلول سرتولی موجب مرگ سلول‌های جنسی در بیضه می‌شود. Bisphenol A از طریق مسیر سیگنال‌دهی Fas/FasL و نیز فعال‌سازی مسیر میتوکندریایی آپوپتوزیس باعث القا مرگ سلولی آپوپتوزیس در سلول‌های جنسی و سرتولی می‌شود (۳۸ و ۳۷). براساس نقش حیاتی سلول سرتولی در اسپرماتوژنز می‌توان احتمال داد که Bisphenol A ممکن است از این طریق موجب اختلال در اسپرماتوژنز شده باشد.

Bisphenol A یک تخریب کننده اندوکرین است و گزارش شده که می‌تواند موجب کاهش تستوسترون سرم و تستوسترون داخل بیضه‌ای در موش‌ها و رت‌های تیمار شده با Bisphenol Aشود (۸، ۱۰ و ۲۸). از جهت دیگر، با توجه به این‌که هورمون تستوسترون برای حفظ فرآیند اسپرماتوژنز و مهار آپوپتوزیس سلول‌های جنسی ضروری است (۳۹). کاهش سطح این هورمون در رت‌های تحت تیمار با Bisphenol A، می‌تواند سبب آتروفی لوله‌های منی‌ساز، دژنره شدن سلول‌های جنسی و اختلال در فرآیند اسپرماتوژنز شود (۱۰)، بنابراین Bisphenol A از طریق کاهش غلظت هورمون تستوسترون هم می‌تواند سبب اختلال در روند اسپرماتوژنز شود.

مطالعات زیادی کاهش فعالیت آنزیم‌های آنتی‌اکسیدانتی از قبیل SOD، CAT، GPx و GR و افزایش سطح پراکسید هیدروژن (H_2O_2) و میزان لیپید پراکسیداسیون را در موش‌ها و رت‌های تیمار شده با Bisphenol A نشان‌داده‌اند (۹، ۱۰ و ۱۱). بنابراین اثرات نامطلوب Bisphenol A ممکن است تا حد زیادی به‌علت القا استرس اکسیداتیو در بافت بیضه باشد.

از سوی دیگر در گروه Bisphenol A به‌علاوه ویتامین E، ویتامین E توانست کاهش وزن بیضه و تغییرات بافتی ناشی از Bisphenol A را به‌طور معنی‌داری بهبود بخشد و به حد گروه کنترل برساند. همچنین، میانگین ضخامت اپی‌تلیوم زایشی در

گروه ویتامین E نسبت به گروه کنترل افزایش قابل توجهی داشت. مشخص شده است که درمان با آنتی‌اکسیدانت ها موجب بهبود و ترمیم اسپرماتوژنز در برابر آسیب سایتوتوکسیک می‌شود و می‌تواند در کاهش سمیت ناشی از Bisphenol A موثر واقع شود (۱۱). چنان‌که در پژوهش‌هایی که به‌منظور بررسی اثر حفاظتی ویتامین E در برابر آسیب اکسیداتیو ناشی از فرمالدئید (۱۸)، سدیم والپورات (۱۷)، کروم (۱۶) و سدیم آزاید (۱۳) بر روی بیضه رت‌های بالغ انجام شده است نیز ویتامین E توانست از کاهش وزن بیضه که توسط این سموم ایجاد شده بود، به‌صورت قابل توجهی جلوگیری کند و وزن بیضه را به محدوده گروه کنترل برگرداند. همچنین توانست با افزایش فعالیت می‌سازد که در بخش داخلی غشا دو لایه‌ای سلول قرار بگیرد. توکوفرول-OH می‌تواند اتم هیدروژن خود را به یک الکترون یگانه از یک رادیکال آزاد منتقل کند و بدین‌وسیله قبل از این‌که رادیکال آزاد با غشا سلول برهم‌کنش کند، آن را حذف نماید (۴۰). بنابراین ویتامین E می‌تواند باعث پایداری غشاها شود. ویتامین E به‌عنوان یک سیستم دفاعی غیرآنزیمی در میتوکندری بیضه رت قادر به مهار آسیب اکسیداتیو در بیضه است و بنابراین در حفظ حیات اسپرماتیدها نقش مهمی ایفا می‌کند (۱۶).

همچنین، ویتامین E می‌تواند سطح گلوتاتیون را به حد طبیعی خودش برگرداند که بر روی سیستم تظنیف رادیکال‌های آزاد داخل سلولی اثرگذار بوده و سطح استرس اکسیداتیو را کاهش می‌دهد (۴۰). بنابراین احتمالا ویتامین E با کاهش لیپید پراکسیداسیون، پایدارسازی غشاهای سلولی و تعدیل سطح هورمون تستوسترون موجب بهبود روند اسپرماتوژنز در رت‌های تیمار شده با Bisphenol A می‌شود.

نتیجه گیری

در این مطالعه Bisphenol A توانست در وزن بیضه، شاخص اسپرماتوژنز و پارامترهای مورفومتریک بیضه اثرات نامطلوبی ایجاد کند. در حالی‌که ویتامین E به‌عنوان یک آنتی اکسیدانت قوی، اثرات مخرب این آلاینده را بر بافت بیضه بهبود بخشید. بنابراین استفاده از ویتامین E می‌تواند استراتژی مناسبی برای کاهش استرس اکسیداتیو و سمیت Bisphenol A بر سیستم تولیدمثلی نر باشد.

تشکر و قدردانی

این مقاله مستخرج از داده‌های حاصل از طرح تحقیقاتی شماره ۹۳/۱۳۴۷۹ و مورخ ۹۳/۱۲/۲۰ بود که با حمایت حوزه معاونت محترم پژوهشی و فناوری دانشگاه اراک به اجرا در آمده است.

آنزیم‌های آنتی‌اکسیدانتی و کاهش پراکسیداسیون لیپیدی در بیضه، تغییراتی را که در اثر این سموم بر بافت بیضه ایجاد شده بود از جمله کاهش قطر و آتروفی لوله‌های منی‌ساز را جبران و به حد طبیعی بازگرداند و روند اسپرماتوژنز را بهبود بخشد. در مطالعه Ayinde و همکارانش (۱۹) ویتامین E توانست علاوه بر کاهش پراکسیداسیون لیپیدی و بهبود تغییرات هیستوپاتولوژی ناشی از سرب موجب افزایش سطح تستوسترون سرم در رت‌های تحت تیمار با سرب نیز شود.

عملکرد اصلی الفا-توکوفرول مهار پراکسیداسیون فسفولیپیدهای غشا و جلوگیری از آسیب به غشا سلول به‌واسطه عمل آنتی‌اکسیدانتی آن است. ویژگی لیپوفیلیک توکوفرول، آن را قادر بدین‌وسیله نویسندگان از معاونت محترم و کلیه همکاران حوزه معاونت پژوهشی و فناوری دانشگاه اراک تقدیر و تشکر می‌نمایند.

منابع

1. Colborn T, Clement C. "Wingspread consensus statement in Chemically Induced Alterations in Sexual and Functional Development: He Wildlife/Human Connection", Princeton scientific Publishing, Princeton. 1992; 1-8.

2. Vandenberg LN, Hunt PA, Myers JP, Vom Saal FS. "Human exposures to bisphenol A: mismatches between data and assumptions". Rev Environ Health. 2013; 28(1): 37-58.

3. Yang O, Kim H.K, Weon J-Il, Seo YR. "Endocrine-disrupting Chemicals: Review of Toxicological Mechanisms Using Molecular Pathway Analysis". J Cancer Prev. 2015; 20(1): 12-24.

4. EFSA - European Food Safety Authority. "Opinion of the 6cientiic Panel on Food Additives, Flavourings, Processing Aids and Materials in Contact with Food on a request from the Commission related to 2,2-bis(4-hydroxyphenyl) propane (Bisphenol A)
". Question number EFSA-Q-2005-100. He EFSA Journal. 2006; 428: 1-75.

5. Geens T, Aerts D, Berthot C, Bourguignon JP, et al. "A review of dietary and non-dietary exposure to bisphenol-A". Food Chem Toxicol. 2012; 50(10): 3725-3740.

6. Rochester JR "Bisphenol A and human health: a review of the literature". Reprod Toxicol. 2013; 42: 132-155.

7. Keri RA, Ho SM, Hunt PA, Knudsen KE, et al. "An evaluation of evidence for the carcinogenic activity of bisphenol A". Reprod Toxicol. 2007; 24(2): 240-252.
8. Wisniewski P, Romano RM, Kizys MML, Oliveira KC, et al. "Adult exposure to bisphenol A (BPA) in Wistar rats reduces sperm quality with disruption of the hypothalamic–pituitary–testicular axis". Toxicology. 2015; 51490 : 1–9.
9. Chitra KC, Latchoumycandane C, Mathur PP. "Induction of oxidative stress by bisphenol A in the epididymal sperm of rats". Toxicology. 2003; 185(1-2): 119–27.
10. Mohamed DA, Arafa MH. "Testicular toxic changes induced by bisphenol A in adult albino rats: a histological, biochemical, and immunohistochemical study". The Egyptian Journal of Histology. 2013; 36(1): 233-245.
11. Tamilselvan P, Bharathiraja K, Vijayaprakash S, Balasubramanian MP. "Protective role of lycopene on sperm characteristics, testicular damage and oxidative stress in rats". International Journal of Pharma and Bio Sciences.2013; 4(4): 131 – 143.
12. Ghojaie M , Barzegar A, Asadzadeh R. "Evaluating the function of IRFI005 on removing intra and extracellular free radicals". Scientific Journal of Ilam University of Medical Scienc. 2014; 22(2): 158-166.
13. EI-Shenawy NS, AL-Harbi MS, Hamza RZ, "Effect of vitamin E and selenium separately and in combination onbiochemical, immunological and histological changes induced bysodium azide in male mice". Experimental and Toxicologic Pathology. 2014; 67: 65–76.
14. Yoganathan T, Eskild W, Hansson V. "Investigation of detoxification capacity of rat testicular germ cells and Sertoli cells". Free Radic Biol Med. 1989; 7(4): 355-9.
15. Aziz N, Saleh RA, Sharma RK, Lewis-Jones I, et al. "Novel association between sperm reactive oxygen species production, sperm morphological defects, and the sperm deformity index". Fertil Steril. 2004; 81: 349-354.
16. Chandra AK, Chatterjee A, Ghosh R, Sarkar M. "Vitamin E-supplementation protect chromium (VI)-induced spermatogenic and steroidogenic disorders in testicular tissues of rats". Food and Chemical Toxicology. 2010; 48(3): 972–979.
17. Shalaby MA, El Zorba HY. "Protective Effect of celery oil, vitamin E and their combination against testicular toxicity in male rats". Global veterinaria. 2010; 5(2): 122-128.
18. Zhou DX, Qiu SD, Zhang J, Tian H. "The protective effect of vitamin E against oxidative damage caused by formaldehyde in the testes of adult rats". Asian J Androl. 2006; 8(5): 584–588.
19. Ayinde OC, Ogunnowo S, Ogedegbe RA. " Influence of Vitamin C and Vitamin E on testicular zinc content and testicular toxicity in lead exposed albino rats". BMC Pharmacology and Toxicology. 2012; 13(2): 1-8.
20. Hassan A.A, Ismail A.A, Khudir A.N. "Effects of Pre-and Postnatal Exposure to Bisphenol- A on the Reproductive Efficacy in Male Albino Rats". Journal of Kerbala University. 2013; 11 (3): 15-20.
21. Wu HJ, Liu C, Duan WX, Xu SC, et al. Melatonin ameliorates bisphenol A-induced DNA damage in the germ cells of adult male rats. Mutat Res. 2013; 752(1-2): 57–67.
22. Latendresse JR, Warbrittion AR, Jonassen H, Creasy DM. "Fixation of testes and eyes using a modified Davidson's fluid: comparison with Bouin's fluid and conventiona Davidson's fluid". Toxicol Pathol. 2002; 30(4): 524–33.
23. Mandarim-de-Lacerda CA. Stereological tools in biomedical research. An Acad Bras Cienc. 2003; 75(4): 469–486.
24. Soleimani Mehranjani Malek, Taefi Rezvan."The protective role of vitamin E on the testicular tissue in rats exposed to sodium arsenite during the prenatal stage till sex maturity: A stereological analysis". Iran J Reprod Med. 2012; 10(6): 571-580.
25. Rezvanfar MA, Sadrkhanlou RA, Ahmadi A, Shojaei-Sadee H, et al. "Protection of cyclophosphamide-induced toxicity in reproductive tract histology, sperm characteristics, and DNA damage by an herbal source; evidence for role of free-radical toxic

stress". Hum. Exp. Toxicol. 2008; 27(12), 901-910.
26. Russell LD, Ettlin RA, Sinha Hikim AP, Clegg ED. "Histological and histopathological evaluation of the testis", Cache River Press, Clearwater, Florida. 1990; 62-193.
27. Kheradmand A, Dezfoulin O, Tarrahi MJ. "Ghrelin attenuates heat-induced degenerative effects in the rat testis". Regulatory Peptides. 2011; 167(1): 97-104.
28. Gurmeet KSS, Rosnah I, Normadiah MK, Das S. "Detrimental effects of bisphenpl a on development and functions of the male reproductive system in experimental". EXCLI Journal. 2014; 13: 151-160.
29. Tan B, Kassim NM, Mohd MA. "Assessment of pubertal development in juvenile male rats after sub-acute exposure to bisphenol A and nonylphenol". Toxicology Letters. 2003; Vol. 143(3): 261-270.
30. Li YJ, Song TB, Cai YY, Zhou JS, et al. "Bisphenol A Exposure Induces Apoptosis and Upregulation of Fas/FasL and Caspase-3 Expression in the Testes of Mice". Toxicological Sciences. 2009; 108(2): 427–436.
31. Takahashi O, Oishi S. "Testicular toxicity of dietary 2,2-bis(4- hydroxyphenyl) propane (bisphenol A) in F344 rats". Arch. Toxicol. 2001; 75(1): 42–51.
32. Takahashi O, Oishi S. "Testicular toxicity of dietarily or parenterally administered bisphenol A in rats and mice". Food and Chemical Toxicology. 2003; 41(7): 1035–1044.
33. Endo F, Manabe F, Takeshima H, Akaza H. "Protecting spermatogonia from apoptosis induced by doxorubicine using the luteinizing hormone-releasing hormone analog leuprorelin", Int J Urol. 2003; 10(2): 72-7.
34. Kovačevič K, Budefeld T, Majdič G. "Reduced seminiferous tubule diameter in Mice neonatally exposed to perfume". Slov Vet Res. 2006; 43(4): 177-183.
35. Toyama Y, Yuassa S. "Effects of bneonatal administration of 17 beta estradiol , beta estradiol 3 benzoate or BPAon mouse and rat spermatogenesis". Reprod .Toxicol. 2004; 19: 181-188.
36. Anahara R, Yoshida M, Toyama Y, Maekawa M, et al. "Estrogen agonists, 71 beta-estradiol, Bisphenol A, and diethylstilbestrol decrease cortactin expression in the mouse testis". Arch. Histol. Cytol. 2006; 69(2): 101–107.
37. Wang Q, Zhao XF, Ji YL, Wang H, et al. "Mitochondrial signaling pathway is also involved in bisphenol A induced germ cell apoptosis in testes". Toxicology Letters. 2010; 199: 129–135.
38. Qi S, Fu W, Wang C, Liu C, et al. "BPA-induced apoptosis of rat Sertoli cells through Fas/FasL and JNKs/p38 MAPK pathways". Reproductive Toxicology. 2014; 50: 108–116.
39. Singh J, Handelsman DJ, "The Effects of Recombinant FSH on Testosterone-Induced Spermatogenesis in Gonadotrophin-Deficient (hpg) Mice". Journal of Andrology. 1996; 17(4): 382-93.
40. Krishnamoorthy G, Venkataraman P, Arunkumar A, Vignesh RC, et al. "Ameliorative effect of vitamins) alpha-tocopherol and ascorbic acid) onPCB (Aroclor 1254) induced oxidative stressin rat epididymal sperm". Reprod Toxicol. 2007; 23(2): 239-45.

Journal of Cell & Tissue (JCT)
Spring 2016; 7(1): 81-89

Original Article

The Protective Effect of Vitamin E on Spermatogenesis indexes in Rats Treated with Bisphenol A

Soleimani Mehranjani M, Ph.D.[1*], Naderi Noreini S, M.Sc.[2]

1. Department of Biology, Faculty of Science, Arak University, Arak , 38156-8-8349
2. M.Sc. of Development Biology, Department of Biology, Faculty of Science, Arak University, Arak

* Email corresponding author: m-soleimani@araku.ac.ic

Received: 3 Oct. 2015 Accepted: 19 Oct. 2015

Abstract

Aim: The aim of this study was to investigate the preventive role of vitaminE (Vit.E) on spermatogenesis indexes in rats following exposure to Bisphenol A.

Materialand and Methods: Adult male wistar rats with the mean body weight of 231±10g were randomly divided into 4 groups (n=6): control, BPA (250mg/kg/day), Vit.E (150mg/kg/day) and BPA + Vit.E. Oral treatment was performed three times a week till 56 days. At the end of the treatment, the rats were killed and their left testis were weighed, fixed and stained using Heidenhain's Azan methed. Histological and morphometrical analysis of spermatogenesis was carried out. Data were analyzed using One Way ANOVA and the means were considered significantly different at $p<0.05$.

Results: Testis weight ($P<0.01$) significantly decreased in the BPA group compared to the control. A significant decrease ($P<0.001$) in the mean diameter of seminiferous tubules and the germinal epithelium thickness and the indexes of tubular differentiation, spermiogenesis and meiosis were also observed in the testicular tissue of rats treated with BPA compared to the control ones. In the BPA +Vit.E group, the mentioned parameters increased significantly to the control level.

Conclusion: Vitamin E can compensate for the undesired effects of BPA on spermatogenesis and therefore could be considered as a therapeutic supplement in the case of BPA toxicity.

Keywords: Bisphenol a, Vitamin E, Spermatogenesis, Rat