مقاله پژوهشی

مجله سلول و بافت (علمی - پژوهشی)
جلد ٤، شماره ١، بهار ١٣٩٢، ٧٠-٦٣

# بررسی اثرات تراتوژنیک عصاره زرشک آبی بر بافت کبد جنین موش سوری

مریم السادات شریعت زاده .B.Sc[1]، مهناز آذرنیا .Ph.D[2]، غلامرضا کاکا .Ph.D[3]*، نسیم شوق .B.Sc[1]، سید همایون صدرایی .Ph.D[3]

١- دانشگاه آزاد اسلامی، واحد تهران شمال، دانشکده علوم پایه، واحد زیست شناسی، تهران، ایران
٢- دانشگاه خوارزمی، دانشکده علوم زیستی، تهران، ایران
٣- مرکز تحقیقات علوم اعصاب، دانشگاه علوم پزشکی بقیه الله (عج)، تهران، ایران
* پست الکترونیک نویسنده مسئول: gh_kaka@yahoo.com

تاریخ دریافت: ١٣٩١/٣/١٦ تاریخ پذیرش: ١٣٩١/٦/١٣

**چکیده:**

**هدف:** هدف از این تحقیق بررسی اثرات تجویز عصاره زرشک در روزهای حساس بارداری بر رشد و نمو و تغییرات هیستومورفومتریک کبد جنین موش می‌باشد.

**مواد و روش‌ها:** تعداد ٢٠ سر موش باردار سوری به ۴ گروه مساوی تقسیم شدند. گروه شاهد هیچ تزریقی نداشت. گروه شم آب مقطر و گروه‌های تجربی عصاره زرشک را در مقادیر ۴ و۴٠ میلی‌گرم بر کیلوگرم در روزهای ٧، ٨ و ٩ بارداری به‌صورت داخل صفاقی دریافت کردند. موش‌های ماده روز ١٨ بارداری کشته و جنین‌ها نه تنها از نظر ناهنجاری‌های ظاهری بررسی شدند بلکه بافت کبد آن‌ها مورد مطالعه هیستولوژی قرار گرفت.

**نتایج:** در گروه‌های شاهد، شم و تجربی۴ هیچگونه ناهنجاری ظاهری و بافتی دیده نشد. درحالی‌که در گروه تجربی۴٠ ناهنجاری‌هایی نظیر میکروملیا، جنین و جفت آتروفی، اسپینابیفیدا و خونریزی زیر جلدی مشاهده گردید. در مطالعه میانگین طول سری-دمی جنین‌ها و قطر جفت در گروه تجربی۴٠ نسبت به گروه شاهد کاهش معنی‌داری مشاهده گردید. در بررسی هیستومورفومتریک کبد جنین‌های گروه تجربی۴٠ افزایش و کاهش معنی‌داری به ترتیب در میانگین درصد اشغال شده توسط هپاتوسیت‌ها و درصد وسعت سینوزوئیدها نسبت به گروه شاهد دیده شد. در بررسی میانگین شمارش تعداد هسته‌های هپاتوسیت‌ها در گروه تجربی۴٠ کاهش معنی‌داری در مقایسه با گروه شاهد مشاهده شد.

**نتیجه گیری:** به نظر می‌رسد که تجویز ۴٠ میلی‌گرم بر کیلوگرم از عصاره زرشک به موش باردار می‌تواند سبب بروز ناهنجاری در رشد و نمو جنین و تغییرات هیستولوژی در روند تکامل بافت کبد گردد.

**واژگان کلیدی:** ناهنجاری، زرشک، جنین، کبد، موش سوری

## مقدمه

گیاهان دارویی ممکن است با داشتن اثرات جانبی ناخواسته سبب ایجاد آسیب‌های بافتی غیر قابل جبرانی گردند (۱). بنابراین هنگام مصرف داروهای گیاهی در طول بارداری باید اثرات سقط زایی و تراتوژنی آن‌ها را در نظر گرفت (۲). گیاه زرشک با نام علمی *Berberis integerrima* از راسته آلاله (Ranals) و تیره زرشکیان (Berberidacea) است (۳). ترکیبات مهم گیاه زرشک شامل آلکالوئیدها، ترکیبات فنلی و تری‌ترپنوئید است (۴). گیاه زرشک در طب سنتی به صورت‌های مختلفی مورد استفاده مردم قرار می‌گیرد و نیز در مناطقی از ایران مصرف زرشک به اشکال مختلف متداول است (۵). از مزایای مصرف و خواص دارویی زرشک می‌توان به کاربرد آن در صنایع غذایی به منظور رفع تشنگی و عطش شدید به خصوص در مناطق گرمسیر کشور اشاره کرد (۶). همچنین اثرات درمانی آن در بیماری‌های کبدی (۷) و اسهال خونی آمیبی دیده شده است (۸). از خواص دیگر آن می‌توان خاصیت آنتی اکسیدانتی (۹)، ضد انگلی، ضد التهابی و کاهنده قند (۱۰)، کلسترول (۱۱)، تری گلیسیرید و فشار خون (۹) را نام برد.

صادقی فر و همکاران (۳) نشان دادند که زرشک به‌عنوان یک ماده تراتوژن از جفت عبور کرده و می‌تواند در جریان رشد و تمایز بافت‌های مختلف جنینی تاثیر گذارد. از معایب دیگر مصرف زرشک در دوران بارداری افزایش انقباضات رحمی (۱۳)، آتروفی نمودن آندومتر به دلیل ویژگی ضد استروژنی آن و مهار دریافت اکسیژن توسط سلول‌ها می‌باشد که همگی موجب عدم تغذیه کامل جنین و در نتیجه بروز ناهنجاری در آن و سقط می‌گردد (۱۲). همچنین بربرین موجب افزایش سطح بیلی‌روبین و به دنیا آمدن نوزادان با زردی می‌شود (۱۳).

کبد نقش مهمی در مسمومیت زدایی بدن داشته (۱۴) و چون در دوران جنینی هر ماده‌ای که از جفت عبور کند مستقیما وارد کبد می‌شود و در صورت سمی بودن ماده موجب اختلال در تکامل و عمل‌کرد کبد می‌گردد، لذا این مطالعه به منظور بررسی اثرات احتمالی مصرف این گیاه در روزهای حساس بارداری بر روی خصوصیات ظاهری جنین موش سوری و بررسی هیستومورفومتریک بافت کبد آن انجام شده است.

## مواد و روش‌ها

***تهیه عصاره زرشک:*** ابتدا ۱۰۰ گرم زرشک بوسیله ترازوی دقیق آنالیتیکال وزن شد و سپس با آب شهر ۲ الی ۳ بار شستشو داده شد. در مرحله بعد ۱۰۰۰ میلی‌لیتر آب مقطر داخل بشر ریخته شد و بر روی Hot plate قرار گرفت تا به دمای ۱۰۰ درجه سانتی‌گراد برسد. ۱۰۰ گرم زرشک بر روی آب ۱۰۰ درجه سانتی‌گراد اضافه شد و بر روی دستگاه Hot plate magnetic stirrer قرار گرفت و به مدت ۲ ساعت مخلوط شد. محتویات داخل بشر با قیف و کاغذ صافی صاف شد و برای بدست آوردن عصاره، محلول صاف شده به مدت ۱۲ ساعت در دستگاه بن‌ماری قرار داده شد. بدین ترتیب از ۱۰۰ گرم زرشک، ۱۰ گرم عصاره بدست آمد.

***گروه بندی حیوانات:*** این مطالعه تجربی بر روی ۲۰ سر موش کوچک آزمایشگاهی ماده بالغ از نژاد Balb/c انجام شد. در این تحقیق موش‌ها در شرایط استاندارد (۱۲ساعت نور و ۱۲ ساعت تاریکی) در دمای۲ ± ۲۳ درجه سانتی‌گراد و آب و غذای کافی نگه‌داری شدند. تمامی آزمایشات و تجربیات صورت گرفته بر اساس دستورالعمل کمیته کار با حیوانات آزمایشگاهی دانشگاه علوم پزشکی بقیه ا... (عج) طراحی و به‌کارگرفته شد. موش‌های ماده به چهار گروه ۵ تایی با میانگین وزن ۷±۳۳ گرم تقسیم شدند. به مدت یک شب یک موش نر به قفس موش‌های ماده انتقال یافت. صبح روز بعد مشاهده پلاک واژینال به عنوان نشانه بارداری و روز صفر بارداری در نظر گرفته شد. گروه شاهد هیچ‌گونه ماده‌ای دریافت نکرد. در روزهای ۷، ۸ و ۹ بارداری به گروه شم آب مقطر(حلال زرشک) و به گروه تجربی۴، مقدار ۴ میلی‌گرم بر کیلوگرم و به گروه تجربی۴۰، مقدار ۴۰ میلی‌گرم بر کیلو گرم عصاره آبی زرشک به صورت داخل صفاقی تزریق شد. در پایان روز ۱۸ بارداری با شکافتن جدار قدامی شکم، جنین‌ها به همراه جفتشان از شاخ‌های رحمی خارج گردید. نمونه‌ها با استفاده از استریومیکروسکوپ از نظر ظاهری بررسی شدند. همچنین با کمک ترازوی دیجیتال وزن جنین‌ها با دقت اندازه‌گیری شد. قد جنین‌ها براساس طول از فرق سر تا انتهای نشیمنگاه و قطرهای کوچک و بزرگ جفت، با استفاده از کولیس با دقت اندازه‌گیری شدند. تعداد پنج جنین از میان جنین‌های هر موش باردار به‌صورت تصادفی انتخاب شده و برای فیکس شدن به مدت ۲۴ ساعت در محلول فرمالین ۱۰ درصد قرار گرفتند. سپس جنین‌ها به دو نیمه چپ و راست تقسیم و به مدت ۲۴ ساعت دیگر در محلول فرمالین۱۰ درصد قرار گرفتند. جنین‌های فیکس شده در دستگاه پردازش بافت قرار گرفته و سپس در

پارافین مذاب قالب‌گیری شدند. تعداد سه مقطع ساجیتال به ضخامت ۵ میکرومتر و به فاصله ۲۰۰ میکرومتر از جنین‌ها تهیه و تحت رنگ‌آمیزی هماتوکسیلین-ائوزین (H&E) قرار گرفت.

جهت اندازه‌گیری‌های بافتی در بزرگنمایی های ×۴۰۰ و ×۱۰۰۰ از میکروسکوپ Nikon مجهز به دوربین دیجیتال استفاده شد. بدین منظور از هر مقطع بافت کبد ۵ نمای مختلف عکس گرفته شد و توسط نرم افزار موتیک اندازه‌گیری در وسعت اشغال شده توسط هپاتوسیت ها، سینوزوئیدها و جزایر خونی در سطحی برابر با ۳۲۰۸۵ میکرومتر مربع صورت گرفت. شمارش هسته سلول‌های هپاتوسیت در بافت کبد جنین موش با استفاده از میکروسکوپ موتیک مجهز به یک قطعه چشمی و لنز شیئی با بزرگنمایی × ۱۰۰۰ شمارش شد. شمارش سلول‌ها با کمک یک لنز چشمی مجهز به کادر مستطیل مانندی به ابعاد ۶۲×۸۳ میکرومتر در سطحی برابر با ۵۱۴۶ میکرومتر مربع انجام شد. هسته سلول‌هایی که در داخل کادر بوده و آن‌هایی که با اضلاع بالا و راست تقاطع داشتند شمارش گردید. در هر مقطع ۵ نمای مختلف مورد بررسی قرار گرفت.

***تجزیه وتحلیل آماری داده ها:*** داده‌های به دست آمده با میکروسکوپ نوری با روش آماری آنالیز واریانس یک طرفه و آزمون توکی در نرم افزار Spss 13 مورد بررسی قرار گرفتند. اطلاعات به صورت Mean±SEM ارائه شد و تفاوت میانگین‌ها در سطح P<۰/۰۵ معنی‌دار در نظر گرفته شد.

## نتایج

### *یافته‌های تاثیر عصاره‌ی میوه زرشک بر مورفولوژی جنین‌ها و جفت آن‌ها:*

جنین ها در گروه شاهد کاملا سالم و هیچ‌گونه ناهنجاری ظاهری نشان ندادند. همچنین در گروه‌های شم و تجربی۴ در مقایسه با گروه شاهد هیچگونه ناهنجاری ظاهری و بافتی مشاهده نشد. در گروهی که عصاره ی آبی میوه زرشک را به میزان ۴۰ میلی‌گرم در هر کیلوگرم وزن بدن دریافت کرده بودند ناهنجاری‌های ظاهری مانند: ۲/۲ درصد میکروملیا (شکل۱)، ۸/۸ درصد اسپینابیفیدا (شکل۲)، ۶/۶ درصد جنین و جفت آتروفی (شکل۳)، ۴۴/۴ درصد خونریزی زیر جلدی (شکل۴) دیده شد جدول ۱.

میانگین طول سری دمی جنین‌ها و قطر جفت‌ها در گروه تجربی ۴ در مقایسه با گروه شاهد و شم تغییر معنی‌داری را نشان نداد. در بررسی میانگین وزن جنین‌ها در گروه‌های تجربی در مقایسه با گروه شاهد کاهش وزن دیده شد، اما معنی‌دار نبود (نمودار ۱). در حالی‌که بررسی میانگین طول سری-دمی جنین‌ها (نمودار۲) و میانگین قطر جفت ها (نمودار۳) در جنین‌های گروه تجربی۴۰، نسبت به گروه شاهد کاهش معنی‌داری را نشان داد.

*شکل۱: ناهنجاری میکروملیا در گروه تجربی ۴۰ (دریافت کننده ۴۰ میلی‌گرم بر کیلوگرم عصاره زرشک)*

*شکل۲: ناهنجاری اسپینابیفیدا در گروه تجربی ۴۰ (دریافت کننده ۴۰ میلی‌گرم بر کیلوگرم عصاره زرشک)*

*شکل۳ : جنین و جفت رشد نکرده در گروه تجربی ۴۰ (مقدار mg/kg ۴۰ از عصاره را دریافت کرده بودند)*

*شکل۴: خونریزی زیر جلدی در گروه تجربی ۴۰ (دریافت کننده ۴۰ میلی‌گرم بر کیلوگرم عصاره زرشک)*

*جدول ۱: درصد ناهنجاری‌های یافت شده در جنین‌های گروه های شاهد، شم، تجربی ۴ (دریافت کننده ۴میلی‌گرم بر کیلوگرم عصاره زرشک) و تجربی ۴۰ (دریافت کننده ۴۰میلی‌گرم بر کیلوگرم عصاره زرشک)*

| گروه‌ها | تعداد کل جنین‌ها | تعداد جنین های ناهنجار(درصد) | | | تعداد جنین و جفت آتروفی(درصد) |
|---|---|---|---|---|---|
| | | میکروملیا | خونریزی زیر جلدی | اسپینابیفیدا | |
| شاهد | ۶۵ | ۰ | ۰ | ۰ | ۰ |
| شم | ۵۱ | ۰ | ۰ | ۰ | ۰ |
| ۴میلی‌گرم بر کیلوگرم | ۵۱ | ۰ | ۰ | ۰ | ۰ |
| گروه تجربی میلی‌گرم بر کیلوگرم ۴۰ | ۴۵ | ۲/۲درصد (۱جنین) | ۴۴/۴ درصد (۲۰جنین) | ۸ /۸ درصد (۴جنین) | ۶/۶ درصد (۳جنین) |

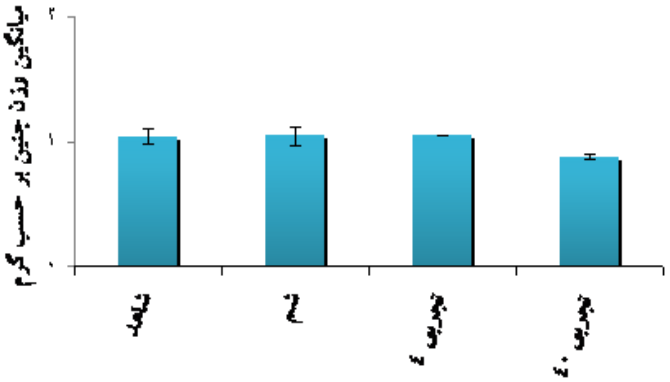


*نمودار ۱: میانگین وزن در جنین‌های ۱۸ روزه موش در گروه‌های شاهد، شم و دو گروه تجربی تحت تیمار با عصاره آبی زرشک بین وزن جنین‌ها در گروه شم و تجربی۴ (دریافت کننده ۴۰ میلی‌گرم بر کیلوگرم عصاره زرشک) در مقایسه با گروه شاهد تغییر معنی‌داری دیده نمی‌شود. وزن جنین‌ها در گروه تجربی۴۰ (دریافت کننده ۴۰ میلی‌گرم بر کیلوگرم عصاره زرشک) نسبت به گروه شاهد کاهش یافته که این کاهش معنی‌دار نمی‌باشد.)*

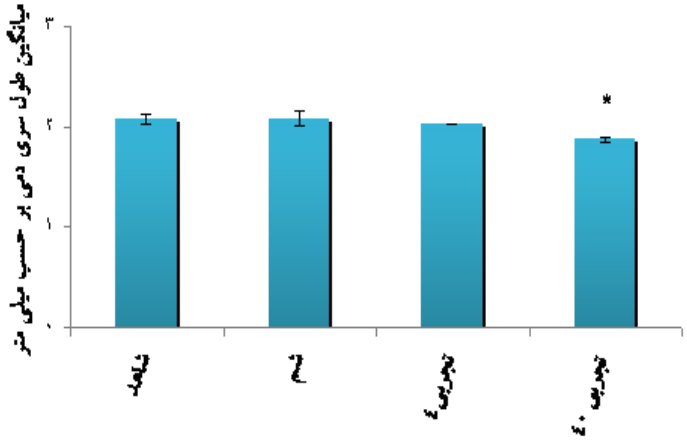


*نمودار ۲: میانگین طول سری-دمی (CRL) در جنین‌های ۱۸ روزه در گروه‌های شاهد، شم و دو گروه تجربی تحت تیمار با عصاره آبی زرشک. میانگین طول سری- دمی در گروه شم و گروه تجربی ۴ (دریافت کننده ۴ میلی‌گرم بر کیلوگرم عصاره زرشک). در مقایسه با گروه شاهد اختلاف معنی‌داری ندارد، در حالی‌که گروه تجربی ۴۰ (دریافت کننده ۴ میلی‌گرم بر کیلوگرم عصاره زرشک)، کاهش معنی‌داری را در مقایسه با گروه شاهد نشان می‌دهد.*
** نشان دهنده وجود اختلاف معنی‌دار ($p<۰/۰۵$) بین گروه تجربی ۴۰ با گروه شاهد می‌باشد.*

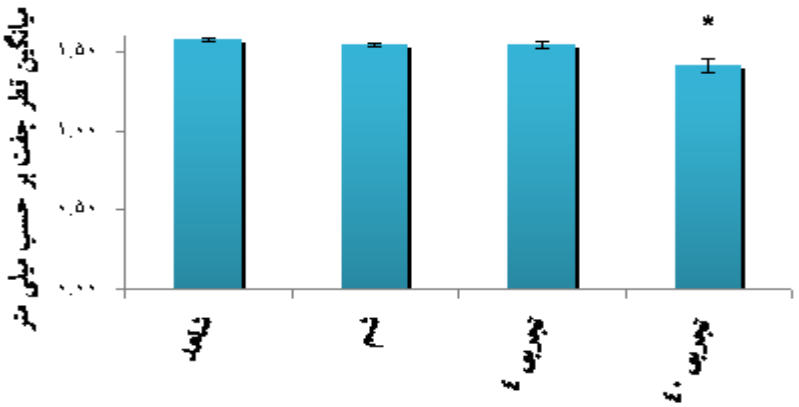


*نمودار ۳: میانگین قطر جفت در جنین های ۱۸ روزه در گروه‌های شاهد، شم و دو گروه تجربی تحت تیمار با عصاره آبی زرشک هیچگونه اختلاف معنی‌داری در میانگین قطر جفت بر حسب میلی‌متر بین گروه‌های شاهد، شم و گروه تجربی ۴ (دوز ۴ میلی‌گرم بر کیلوگرم از عصاره آبی زرشک را دریافت کرده‌اند) وجود ندارد. اما میانگین قطر جفت در گروه تجربی۴۰ (دریافت کننده ۴ میلی‌گرم بر کیلوگرم عصاره زرشک) در مقایسه با گروه شاهد کاهش معنی‌داری ($p<$ ۰/۰۵) را نشان می‌دهد. * نشان دهنده وجود اختلاف معنی‌دار ($p<$ ۰/۰۵) بین گروه تجربی ۴۰ با گروه شاهد می باشد*

***یافته‌های تاثیر عصاره میوه زرشک بر هیستولوژی کبد:***

در جنین‌های گروه شاهد، شم و تجربی۴ هیچ‌گونه تغییرات هیستومورفومتریک در بافت کبد یافت نشد. تغییرات ایجاد شده در بافت کبد جنین های گروه تجربی ۴۰ شامل: افزایش معنی‌داری در میانگین درصد وسعت اشغال شده توسط هپاتوسیت‌ها (نمودار۴) و کاهش معنی‌داری در میانگین درصد وسعت سینوزوئیدها (نمودار۴) در مقایسه با گروه شاهد بود. در بررسی میانگین درصد وسعت جزایر خونی (نمودار۴) در گروه تجربی ۴۰ در مقایسه با گروه شاهد تغییر معنی‌داری یافت نشد.

مطالعه میانگین شمارش تعداد هسته‌های هپاتوسیتی (نمودار ۵) کاهش معنی‌داری را در مقایسه با گروه شاهد نشان داد. نتایج مطالعه میکروسکوپی نشان داد که در کبد جنین‌های گروه تجربی ۴۰ در مقایسه با گروه شاهد و تجربی۴، تراکم سلول‌های هپاتوسیت افزایش یافته که این افزایش به هایپرتروفی شدن هپاتوسیت‌ها برمی‌گردد در حالی‌که باریک شدن فضای سینوزوئیدی در کبد جنین‌های این گروه در مقایسه با گروه شاهد کاملا مشخص می‌باشد (شکل ۵و۶).

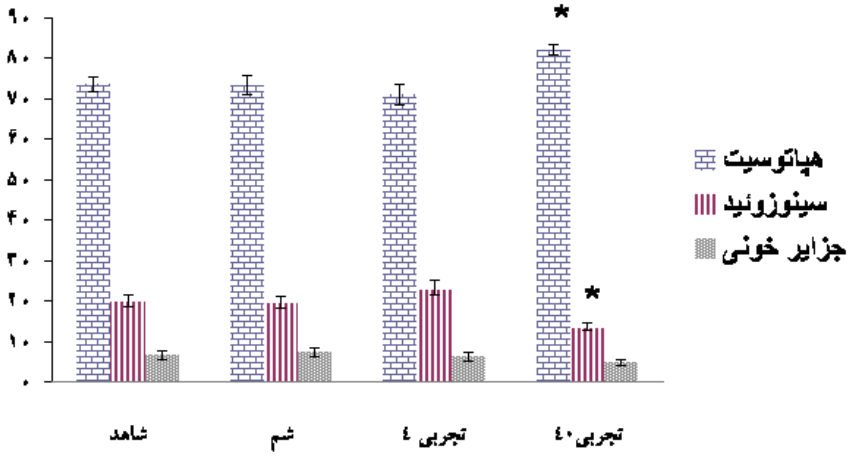


*نمودار ۴: مقایسه میانگین درصد وسعت اشغال شده توسط هپاتوسیت‌ها، درصد وسعت سینوزوئیدها و درصد وسعت تراکم جزایر خونی در سطحی برابر با ۳۲۰۸۵ میکرومتر مربع در جنین‌های ۱۸ روزه موش در گروه‌های شاهد، شم و دوگروه تجربی تحت تیمار با عصاره زرشک.*

** نشان دهنده وجود اختلاف معنی‌دار ($p<$ ۰/۰۵) بین گروه تجربی ۴۰ (دریافت کننده ۴ میلی‌گرم بر کیلوگرم عصاره زرشک) با گروه شاهد می‌باشد.*

*همانطور که در نمودار مشاهده می شود درصد وسعت اشغال شده توسط هپاتوسیت‌ها در گروه تجربی ۴۰ افزایش معنی‌داری ($p<$ ۰/۰۵) را در مقایسه با گروه شاهد نشان می دهد. در حالی‌که درصد وسعت سینوزوئیدها در گروه تجربی۴۰ کاهش معنی‌داری ($p<$ ۰/۰۵) را در مقایسه با گروه شاهد نشان می‌دهد.*

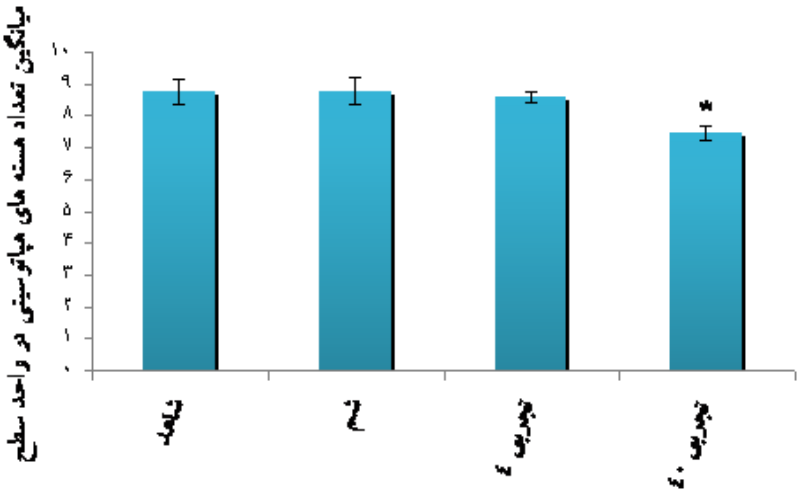


*نمودار ۵: مقایسه میانگین تعداد هسته‌های هپاتوسیت در سطحی برابر با ۵۱۴۶ میکرومتر مربع در جنین های ۱۸ روزه در گروه‌های شاهد، شم و دوگروه تجربی تحت تیمار با عصاره زرشک.*

** نشان دهنده وجود اختلاف معنی‌دار ($p<۰/۰۵$) بین گروه تجربی ۴۰ (دریافت کننده ۴ میلی‌گرم بر کیلوگرم عصاره زرشک) با گروه شاهد می‌باشد.*

*همانطور که در نمودار مشخص است میانگین تعداد هسته های هپاتوسیت در گروه تجربی ۴۰ در مقایسه با گروه شاهد کاهش معنی‌داری ($p<۰/۰۵$) یافته است.*

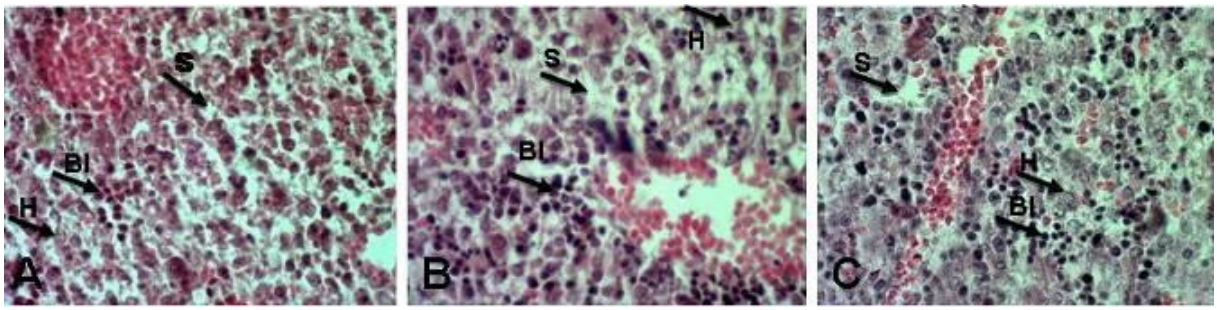


*شکل ۵: A و B) مقطعی از بافت کبد جنین موش ۱۸ روزه را که به ترتیب متعلق به گروه شاهد و گروه تجربی ۴ می‌باشد. (دریافت کننده (دریافت کننده ۴۰ میلی‌گرم بر کیلوگرم عصاره زرشک) در تصاویر A و B تراکم هپاتوسیت ها کم، اندازه این سلول‌ها تا حدی کوچک، فضای سینوزوئیدها عریض و گسترده و تراکم جزایر خونی بالا می‌باشد. C) مقطعی از بافت کبد جنین موش ۱۸ روزه متعلق به گروه تجربی ۴۰ (دریافت کننده ۴۰ میلی‌گرم بر کیلوگرم عصاره زرشک) را نشان می دهد که در این تصویر در مقایسه با تصاویر مربوط به گروه شاهد و تجربی ۴، تراکم هپاتوسیت‌ها زیاد، اندازه‌ی این سلول‌ها بزرگتر، فضای سینوزوئیدی باریک و کوچک، تراکم جزایر خونی کم می‌باشد. H: هپاتوسیت، S: سینوزوئید BI: جزایر خونی. (رنگ آمیزی هماتوکسیلین-ائوزین و بزرگنمایی× ۴۰۰ )*

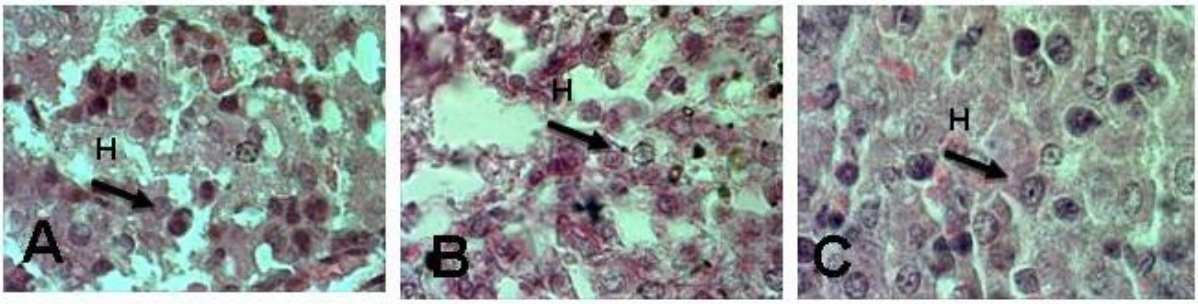


*شکل ۶: تصویرA): مقطعی از بافت کبد جنین موش ۱۸ روزه متعلق به گروه شاهد. B): مقطعی از بافت کبد جنین موش ۱۸ روزه متعلق به گروه تجربی۴ (دریافت کننده ۴۰ میلی‌گرم بر کیلوگرم عصاره زرشک)C : مقطعی از بافت کبد جنین موش ۱۸ روزه متعلق به گروه تجربی (دریافت کننده ۴۰ میلی‌گرم بر کیلوگرم عصاره زرشک۴۰). در تصویر C اندازه هپاتوسیت‌ها در مقایسه با گروه شاهد و تجربی۴ بزرگتر شده به‌عبارتی هایپرتروفی شدن هپاتوسیت‌ها رخ داده است. همچنین در این تصویر در مقایسه با گروه شاهد، سینوزوئیدها تنگ تر، تراکم هپاتوسیت ها بیشتر و تراکم جزایر خونی کمتر می باشد H: هپاتوسیت ( رنگ آمیزی هماتوکسیلین-ائوزین و بزرگنمایی × ۱۰۰۰ )*

## بحث

جنین‌ها در گروه شاهد و شم کاملا سالم و هیچ گونه ناهنجاری ظاهری و بافتی نشان ندادند. نتایج به دست آمده از تحقیق حاضر نشان داده است که استفاده از عصاره زرشک به میزان ۴ میلی‌گرم بر کیلوگرم وزن بدن، هیچ گونه اثرات تراتوژنیکی بر ویژگی‌های ریخت‌شناسی جنین و همچنین بر روی بافت کبد در جنین موش به همراه ندارد. در حالی که در گروهی که مقدار ۴۰ میلی‌گرم بر هر کیلوگرم وزن بدن از عصاره را دریافت کرده بودند، اثرات تراتوژنیک ظاهری بر روی جنین و ضایعات هیستوپاتولوژیکی در بافت کبد جنین مشاهده گردید. مشاهده جنین و جفت آتروفی در گروه تجربی ۴۰ احتمالا به‌دلیل وجود ترکیب دی هیدروکسید پالمیتینیوم (DPH) موجود در زرشک بوده که خاصیت ضد استروژنی داشته و مصرف آن باعث آتروفی شدن آندومتر می گردد، لذا این تغییرات باعث عدم تغذیه کامل جنین و اختلال در رشد و نمو آن و همچنین عدم خون رسانی کافی به جنین و جفت و نیز سبب کاهش رشد جنین شده است (۱۲).

نتایج مطالعه صادقی فر و همکاران (۳) در بررسی اثرات بیولوژیک عصاره‌های آبی و الکلی میوه زرشک برروی رشد و نمو جنین موش سوری، نشان داد که طول سری-دمی جنین‌هایی که عصاره آبی زرشک را دریافت کرده بودند در مقایسه با گروه شاهد کاهش یافته بود. در مطالعه ما نیز طول سری-دمی در جنین‌های گروه تجربی ۴۰ در مقایسه با گروه شاهد کاهش معنی‌دار داشت که با نتایج صادقی فر هم‌خوانی دارد. این احتمال وجود دارد که کاهش طول سری دمی دیده شده در جنین‌های گروه تجربی ۴۰ به دلیل وجود آلکالوئید بربرین بوده که یکی از مهم‌ترین آلکالوئیدهای موجود در میوه زرشک می‌باشد (۱۵). زیرا بربرین که یک کاتیون آلی است از غشا سلول به آسانی رد شده و با مولکول DNA تشکیل کمپلکس می‌دهد و باعث تغییرات ساختمانی در DNA می شود و منجر به تغییر اعمال تنظیمی ژن‌ها گشته و در مسیر تمایز اختلال ایجاد می‌کند (۱۶). به‌علاوه سلول‌های جنینی به شدت در حال تقسیم می باشند و تشکیل کمپلکس پروتو بربرین ها با DNA می‌تواند باعث توقف رشد جنین شود (۳). کاهش لیپید و گلوکز خون مادر و خون جنین نیز می‌توانند در کاهش رشد جنین موثر باشند بربرین می‌تواند عمل‌کرد کبدی و ترشح صفرا را بهبود بخشد و موجب کاهش چربی‌های بدن شود (۱۷). بربرین برای پایین آوردن قند خون مانند متفورمین موثر است (۱۸) و مکانیسم عمل آن‌ها عبارتند از مهار آلدوز ردوکتاز (۱۹) القا گلیکولیز(۲۰) و پیشگیری از مقاومت به انسولین از طریق افزایش بیان گیرنده‌های انسولینی می‌باشد (۲۱) که همگی می‌توانند دلایلی برای کاهش طول سری دمی در جنین‌های گروه تجربی ۴۰ باشند.

وجود میکروملیا در اندام تحتانی و اسپینابیفیدا در برخی از جنین‌های گروه تجربی ۴۰ احتمالا به‌دلیل تتراندرین موجود در زرشک بوده که عمل آن مهار سنتز کلاژن است. احتمال می‌رود که تتراندرین با مهار سنتز کلاژن روی تکامل استخوان اثر گذاشته و موجب ناهنجاری میکروملیا و اسپینابیفیدا شده باشد (۳). کاهش قطر جفت می‌تواند نشان دهنده‌ی تاثیر ترکیبات میوه زرشک روی رشته‌های دوک تقسیم و کاهش در تقسیم سلولی جفت باشد (۲۲). به‌نظر می‌رسد یکی از دلایل کاهش طول سری دمی در جنین‌های گروه تجربی ۴۰، نیز به خاطر کاهش عمل‌کرد جفتی باشد (۲۳). از آنجایی‌که آلکالوئید بربرین موجود در زرشک سبب مهار دریافت اکسیژن توسط سلول گردد، مهار کامل دریافت اکسیژن باعث مرگ سلولی و توقف رشد و یا کاهش رشد در جفت یا جنین می‌شود (۱۳). این مطلب می‌تواند کوچک بودن جفت و جنین‌های گروه تجربی ۴۰ راتوجیه کند. افزایش حجم هپاتوسیت‌ها (شکل۴) می‌تواند بیانگر واکنش سلول‌ها نسبت به کاهش اکسیژن باشد زیرا بربرین سبب مهار دریافت اکسیژن توسط سلول می‌گردد (۲۴).Fujita و همکارانش (۲۴) با ارزیابی نیاز اکسیژن طی هایپوترمی در کبد گزارش کردند که به علت بالا بودن متابولیسم کبد هپاتوسیت‌ها نسبت به اثرات منفی هیپوکسی و آنوکسی حساس می باشند (۱۳). البته افزایش حجم سلول‌ها (هایپرتروفی شدن هپاتوسیت‌ها) احتمالا جهت جبران کاهش ذخیره انرژی در طی کمبود اکسیژن می‌باشد که این کاهش میزان اکسیژن ممکن است سبب تاخیر در رشد و نمو بافت‌ها شود، که نتیجه ما را تایید می کند. کاهش حجم سینوزوئیدها و کاهش تراکم جزایر خونی در گروه تجربی ۴۰ احتمالا به‌دلیل افزایش اندازه هپاتوسیت‌ها به صورت هایپرتروفی بوده که باعث کوچکتر شدن و تحت فشار قرار دادند سینوزوئیدها و کاهش تراکم جزایر خونی شده بود.

## نتیجه گیری

مصرف عصاره میوه زرشک به میزان ۴۰ میلی‌گرم بر کیلوگرم در

مـوش بـاردار سـبب ایجـاد اخـتلال در رشـد و نمـو و بـروز ناهنجاری‌های ظاهری در جنین شده و همچنین موجب تغییرات هیستومورفومتریک در روند تکامل بافت کبد می‌گردد.

## تشکر و قدردانی

از اساتید محترم مرکز علوم اعصاب و گروه آناتومی دانشگاه علوم پزشکی بقیه ا... (عج) و اساتید گروه زیست شناسی دانشـگاه آزاد اسلامی واحد تهران شمال که در این مطالعه بـا راهنمـایی‌هـای خود ما را یاری نمودند کمال تشکر و قدردانی را داریم.

## منابع

1. Keller K, Hansel R, Chandler RF. Adverse effect of herbal drugs Berlin: springer pub. 1997; 3: 235-236.

2. Sarashti M. Consumption of herbal drugs in pregnant women shahrekord J Report and Nonreproductive. 2006;31: 7(2): 26.

3. Sadeghifar F, Parivar K, Ayatollahi M. [Biological Effects of alcohol aqueous extract of barberry fruit (Berberis vulgaris) on the growth of mouse embryo]. MSc Thesis, Tehran Teacher Training University.1996; Persian.

4. Arayne MS, Sultana N, Sherbahadur S. The berberis story Berberis vulgaris in therapeutics.pak.j.sci. 2007; 20(1): 83-92.

5. FatehiHassanabad Z, Jafarzadeh M, Tarhini A, Fatehi M. The antihypertensive and vasodilator effects of aqueous extract from Berberis vulgaris fruit on hypertensive rats. Phytother Res. 2005; 19: 222-225.

6. Muezzin Ferdowsi b. [barberry, publications, research organizations, education and agricultural extension].1993; Persian.

7. Blumenthal M. The complete German Commission E Monographs: Therapeutic Guide to Herbal Medicines, Austin: American Botanical Council. 1998; 16-67.

8. Joel L. Natures medicine, plants that heal. Materia medica, Vegetable; Medicinal plants; Pharmacognosy; Alternative medicine; Plants; Farmacognosie; Plantaardige geneesmiddelen; Geneeskrachtige planten; Herbal Medicine; Complementary Therapies; Phytotherapy. 2000; 410.

9. Duke JA. Hand book of Medicinal Herbs, Second Edition Boca Raton,FL: CR cpress1. 2002; 899.

10. Yin J, Xing H, Ye J. Efficacy of berberine in patients with type 2 diabetes mellitus,Metabolism: Clinical and Experimental.2008; 57(5) : 712–7.

11.Sun X, Zhang X, Hu H. Berberine inhibits hepatic stellate cell proliferation and prevents experimental liver fibrosis, Biological & Pharmaceutical Bulletin. 2009; 32(9): 1533–1537.

12. Dixit VP, Guta RS. Effect of dihydropalmitinium hydroxid isolated from the roots of Berberis chitria on intact/ sprayed/ estradiiol dipropionat pregnant female gribils(Merionens hurrianae serdon) proceeding of Indian Academic sciences , Animal sciences. 1984; 93(7): 619-637.

13. Potopslshii AL, Akishina TM, Shishka GV. Antimicrobic and antineoplastic properties of alkaloids of greater celandine and their thiophosphamide derivatives. Microbial ZH. 1975; 37(6): 755-9.

14. Dezfulian A, Shariatzadeh SMA.[ Histology]. Tehran: AEEIZ. 2007; 546-547. Persian

15. Cordell GA, Suuthon IW, Buckingham J. Dictionary of alkaloids Chapman and Hall. 1989; 243-244.

16.Yuan Heng T, Jeanette F, Marnane William C. Antisecretory effects of berberin in rat ileum, American Journal of physiology. 1981; 241(3): 253-8.

17.Shamsa F, Ahmadiani A, Khosrokhavar R. Antihistaminic and anticholinergic activity of barberry fruit (Berberis vulgaris) in the guinea-pig ileum. J Ethnopharmacol. 1999; 64(2): 161-166.

18. Yin J, Xing H, Ye J. Efficacy of berberine in patients with type 2 diabetes mellitus,Metabolism: Clinical and Experimental. 2008; 57(5): 712–7.

19. Wu LY, Ma ZM, Fan XL. The anti-necrosis role of hypoxic preconditioning after acute anoxia is mediated by aldose reductase and sorbitol pathway in PC12 cells, Cell Stress & Chaperones. 2009; 15(4): 387–394.

20.Yin J, Gao Z, Liu D, Liu Z, et al. Berberine improves glucose metabolism through induction of glycolysis, American Journal of Physiology. Endocrinology and Metabolism. 2008; 294(1): 148–56.

21.Lou T, Zhang Z, Xi Z. Berberine Inhibits Inflammatory Response and Ameliorates Insulin Resistance in Hepatocytes, Inflammation. 2011; 34(6): 659-67.

22. Eidi A , Zarin Ghalam J, Rezazade Sh A, Adeli R. [Hepatoprotective effect of Berberis vulgaris L. extract on CCl4-induced toxicity in rat] Kowsar Medical Journal.2011. Persian.

23.Yu KM. Relation Between Placental Morphometry and Fetal Growth. 1992; 27(4): 217-9.

24. Fujita S, Hamatomto I, Nakamara K, Tanak K. Evalution of oxygen neccessity during hypotermy liver perfusion , Nippon Geka Hokan. 1993; 62(5): 228-240.

Journal of Cell & Tissue (JCT)
Spring 2013; 4(1): 63-70

*Research Article*

# Study of Teratogenic Effects of Extract of *Berberis Integerrima* on Liver Tissue in Mouse Embryo

Shariatzadeh MS. BSc.[1] Azarnia M. Ph.D.[2], Kaka Gh. Ph.D. [3*], Shogh N. B.Sc.[1], Sadraie S.H. Ph.D.[3]

1. University of Islamic Azad, Unit of North Tehran, Faculty of Science, Unit of Biology, Tehran, Iran

2. Kharazmi University, Faculty of Sciences Biology, Tehran, Iran

3. Neuroscience and anatomy research center, Baqiyatallah (a.s) University of Medical Sciences, Tehran, Iran

* Email corresponding author: gh_kaka@yahoo.com

Received: 5 Jun. 2012 Accepted: 3 Sep. 2012

## Abstract

**Aim:** The aim of the present study was to evaluate of berberry fruit extract in the sensitive period of pregnancy on growth and changes histomorfometric in fetal mouse liver.

**Material and Methods:** Twenty pregnant mice were equally divided into four groups: Control group did not receive any injection, Sham group received distilled water and experimental groups received berberry extract (4 and 40 mg/kg) intraperitoneally on days 7, 8 and 9 of gestation. Female mice were killed on gestation day 18 and each fetus was removed and examined for external malformations. Histological studies were done on fetal liver.

**Results:** No significant differences in indicators of embryotoxicity were found among control, sham and 4 mg/kg groups. Our results showed administration of extract of berberry fruit to pregnant mice in the 40 mg/kg group could induce some malformation such as micromelia, spina bifida, subcutaneous hemorrhage, Placenta and fetal atrophy. Mean crown-rump length of fetuses and mean placental diameters of 40 mg/kg group was significantly decreased compared to control group. Histomorfometric study of liver tissue of fetuses revealed that mean total surface of hepatocytes significantly increasedin 40 mg/kg group compared to control group. However, liver sinosuids significantly decreasedin 40 mg/kg group compared to control group. Mean number of hepatocyte nuclei significantly increased in 40 mg/kg groups compared to control group.

**Conclusion:** It seems that administration of 40 mg/kg extract of beberry fruit to pregnant mice may because abnormalities in fetal growth and histological changes of fetal liver tissue.

**Key words**: Abnormalities, Berberry, Embryo, Liver, Mouse