

## اثر محافظتی ژل رویال و ویتامین C در برابر آسیب کلیوی ناشی از فنیل هیدرازین در موش: مطالعه بافت‌شناسی

حجت عنبرا M.Sc.، رسول شهروز Ph.D.، علی شالیزار جلالی Ph.D.\*، سید رشید تونی Ph.D.

- دانشگاه ارومیه، دانشکده دامپزشکی، گروه علوم پایه، ارومیه، ایران

\* پست الکترونیک نویسنده مسئول: a.shalizar@urmia.ac.ir

تاریخ دریافت: ۱۳۹۵/۸/۹

تاریخ پذیرش: ۱۳۹۶/۲/۲

### چکیده

**هدف:** هدف مطالعه حاضر ارزیابی اثرات ژل رویال و ویتامین C در برابر آسیب کلیوی ناشی از فنیل هیدرازین در موش بود. **مواد و روش‌ها:** موش‌های نر بالغ به صورت تصادفی به هشت گروه هشت‌تایی تقسیم شدند. چهار گروه از موش‌ها فنیل هیدرازین را به میزان ۶۰ میلی‌گرم به ازای هر کیلوگرم وزن بدن به صورت داخل صفاقی هر ۴۸ ساعت به مدت ۳۵ روز دریافت نمودند. به سه گروه از گروه‌های فوق چهار ساعت قبل از تزریق فنیل هیدرازین به ترتیب ویتامین C به میزان ۲۵۰ میلی‌گرم بر کیلوگرم به صورت داخل صفاقی، ژل رویال به میزان ۱۰۰ میلی‌گرم بر کیلوگرم به صورت خوراکی و نیز ژل رویال و ویتامین C به صورت هم‌زمان با دزهای مشابه تجویز شد. گروه شاهد دریافت‌کننده حلال و گروه‌هایی که تنها ویتامین C، ژل رویال و ویتامین C و ژل رویال را به صورت هم‌زمان دریافت می‌نمودند، نیز در نظر گرفته شد. ۲۴ ساعت پس از آخرین تیمار، نمونه‌های سرم و بافت کلیه جمع‌آوری شدند و به ترتیب جهت ارزیابی‌های بیوشیمیایی و بافت‌شناسی مورد استفاده قرار گرفتند. داده‌های این مطالعه با استفاده از آزمون آماری آنالیز واریانس یک طرفه و تست تعقیبی دانکن مورد تجزیه و تحلیل قرار گرفت.

**نتایج:** فنیل هیدرازین به شکل معنی‌داری موجب افزایش سطح سرمی مالون‌دی‌آلدئید و نیز کاهش ظرفیت آنتی‌اکسیدانت تام سرم شد ( $p < 0/05$ ). به علاوه، فنیل هیدرازین افزایش معنی‌داری ( $p < 0/05$ ) در قطر حفره میانی لوله‌های پیچیده نزدیک و نیز کاهش معنی‌داری ( $p < 0/05$ ) در ارتفاع سلول‌های پوششی این لوله‌ها ایجاد کرد. تجویز هم‌زمان ویتامین C و ژل رویال به طور قابل توجهی تغییرات مشاهده شده در نتایج مذکور را بهبود بخشید.

**نتیجه‌گیری:** به نظر می‌رسد ژل رویال و ویتامین C به واسطه مهار واکنش‌های اکسیداتیو می‌تواند آسیب کلیوی ناشی از فنیل هیدرازین در موش را کاهش دهند.

**واژگان کلیدی:** ژل رویال، ویتامین C، فنیل هیدرازین، کلیه، موش

## مقدمه

هیدرازین‌ها ترکیبات مایع بی‌رنگی می‌باشند که به شکل گسترده‌ای در صنایع شیمیایی، دارویی، کشاورزی، آزمایشگاهی و دفاعی مورد استفاده قرار می‌گیرند و به عنوان آلاینده‌هایی محیطی که توسط سازمان بهداشت جهانی سرطان‌زا شناخته شده‌اند، می‌توانند مشکلاتی جدی را در زمینه سلامت عمومی موجب شوند (۱). فنیل هیدرازین که به واسطه اثرات همولیتیک واجد کاربرد بالینی در درمان پلی‌سپتیمی نیز می‌باشد، طیف وسیعی از عوارض جانبی نظیر کم‌خونی همولیتیک، هیپوکسی، اختلالات عروقی، کبدی، کلیوی، تنفسی، دستگاه عصبی مرکزی و خود ایمن، بدخیمی‌ها، ناهنجاری‌های ژنتیکی و واکنش‌های آماسی را سبب می‌شود (۵-۱). اتو اکسیداسیون فنیل-هیدرازین منجر به تولید گونه‌های فعال اکسیژن و رادیکال-های مشتق شده از فنیل هیدرازین مانند رادیکال فنیل-هیدرازین می‌شود (۶). علاوه بر گونه‌های فعال اکسیژن، متابولیت‌های فنیل هیدرازین نیز می‌توانند با غشای سلولی وارد واکنش شوند و به واسطه پراکسیداسیون لیپیدی و اکسیداسیون پروتئینی موجبات تخریب گلبول‌های قرمز و بروز کم‌خونی همولیتیک را فراهم آورند (۷). از سوی دیگر، افزایش فعالیت خون‌سازی و جذب آهن متعاقب کم‌خونی همولیتیک شدید ناشی از فنیل هیدرازین موجب افزایش ذخیره آهن در بافت‌ها می‌شود که مقادیر بالای آهن بافتی نیز تولید گونه‌های فعال اکسیژن را تشدید می‌نماید و تغییرات پاتوفیزیولوژیک متعددی را رقم می‌زند (۸-۱۰). در همین راستا، مطالعات تجربی متعددی نیز نقش کم-خونی همولیتیک و اختلالات عروقی ناشی از فنیل-هیدرازین را در شکل‌گیری واکنش‌های آماسی سیستمیک و تغییرات هیستوپاتولوژیک در اندام‌های مختلف مانند کلیه مورد تایید قرار داده است (۱۳-۱۱).

امروزه پژوهش‌های بی‌شماری جهت ارزیابی کارایی ترکیبات واجد ویژگی‌های آنتی‌اکسیدانت در برابر آسیب-های سلولی ناشی از عوامل اکسیدانت انجام می‌پذیرد. عملکردهای اسید آسکوربیک یا ویتامین C به عنوان یک ویتامین محلول در آب عمدتاً مربوط به واسطه مهار واکنش-های اکسیداسیون می‌باشد (۱۴). همچنین، مطالعات اپیدمیولوژیک فراوانی نشان داده است که رژیم‌های غذایی غنی از ویتامین C به واسطه مهار آسیب‌های اکسیداتیو،

قادر به کاهش سمیت‌های بافتی ترکیبات شیمیایی متعدد می‌باشند (۱۵). ژل رویال نیز که محصول ترش‌گی غدد تحت حلقی و فکی زنبورهای کارگر و حاوی ترکیبات مهمی همچون اسیدهای آمینه، پروتئین‌ها، قندها، اسیدهای چرب، مواد معدنی و ویتامین‌ها می‌باشد، واجد گستره وسیعی از کارکردهای دارویی مانند ویژگی‌های آنتی‌اکسیدانت، ضدآماسی، ضد میکروبی، ضدآلرژی و ضدتوموری و اثرات محافظتی بر روی دستگاه‌های ایمنی، تولیدمثلی و عصبی می‌باشد (۱۸-۱۶). علاوه بر این، بررسی‌های صورت گرفته از کارایی ویتامین C و ژل رویال در کاهش سمیت کلیوی سیسپلاتین به ترتیب در موش (۱۹) و موش صحرایی (۲۰) حکایت دارند.

بر این اساس، هدف مطالعه حاضر ارزیابی بافت‌شناسی اثرات محافظتی احتمالی ژل رویال و ویتامین C در برابر سمیت کلیوی ناشی از فنیل هیدرازین در موش می‌باشد.

## مواد و روش‌ها

به منظور انجام این مطالعه تجربی تصادفی شده شاهددار، تعداد ۶۴ سر موش نر بالغ نژاد NMRI با وزن  $22/07 \pm 1/31$  گرم از مرکز پرورش و نگهداری حیوانات آزمایشگاهی دانشکده دامپزشکی دانشگاه ارومیه تهیه شد. حیوانات پیش از آغاز مطالعه به مدت دو هفته به شرایط محیطی عادت داده شدند و در تمام طول مطالعه، در قفس‌هایی از جنس پلی‌کربنات در دمای  $25 \pm 2$  درجه سانتی‌گراد و تحت چرخه روشنایی - تاریکی ۱۲ ساعته با دسترسی آزاد به آب و غذای فشرده مخصوص حیوانات آزمایشگاهی نگهداری شدند. تمامی موارد اخلاقی مربوط به کار با حیوانات آزمایشگاهی در روند انجام این مطالعه بر اساس دستورالعمل‌های مصوب کمیته اخلاق دانشکده صورت پذیرفت و حیوانات به صورت تصادفی به هشت گروه هشت تایی به شرح ذیل تقسیم شدند:

حیوانات گروه شاهد روزانه  $0/1$  میلی‌لیتر به صورت داخل-صفاقی سرم فیزیولوژی دریافت می‌نمودند. در گروه فنیل-هیدرازین، فنیل هیدرازین (Sigma-Aldrich, USA) به میزان  $60$  میلی‌گرم به ازای هر کیلوگرم وزن بدن به صورت داخل صفاقی هر  $48$  ساعت جهت القای کم‌خونی همولیتیک به حیوانات تجویز شد (۲۱). حیوانات گروه فنیل هیدرازین + ویتامین C، علاوه بر فنیل هیدرازین، ویتامین C (داروپخش، ایران) را نیز به میزان  $250$  میلی‌گرم

ادارای میکروسکوپ دیجیتالی (Dino-Lite Digital Microscope, AnMo Electronics Corporation, Taiwan) مورد استفاده قرار گرفت.

ظرفیت آنتی‌اکسیدانت تام (Total Antioxidant Capacity (TAC))، سرم، با استفاده از روش (Ferric Reducing Antioxidant Power (FRAP)) مورد اندازه‌گیری قرار گرفت. در این روش در pH اسیدی ایجاد شده توسط بافر استات، رنگ آبی تولیدشده به واسطه احیای یون‌های فریک (Fe+3) کمپلکس Fe+3-TPTZ و تبدیل آن‌ها به یون-های فرو (Fe+2)، در طول موج ۵۹۳ نانومتر و به صورت اسپکتروفوتومتریک (Biochrom, UK) مورد سنجش قرار گرفت (۲۴).

به منظور تعیین میزان پراکسیداسیون لیپیدی، سطح تولید مالون‌دی‌آلدئید ((Malondialdehyde (MDA)) به عنوان شاخص ارزیابی این فرآیند در نمونه‌های سرمی بر اساس واکنش با اسید تیوباربیتریک و تولید محصولی رنگی با حداکثر جذب نوری در ۵۳۲ نانومتر مورد ارزیابی قرار گرفت و بر اساس منحنی کالیبراسیون استاندارد MDA محاسبه و به صورت نانومول در هر میلی‌گرم پروتئین بیان شد (۲۵).

نتایج این مطالعه با استفاده از بسته نرم‌افزاری SPSS نسخه ۱۹ مورد ارزیابی آماری قرار گرفت. جهت مقایسه بین گروه‌ها آنالیز واریانس یک‌طرفه و به دنبال آن تست تعقیبی دانکن مورد استفاده قرار گرفت. مقدار  $p < 0.05$  برای تعیین سطح معنی‌داری بین گروه‌ها در نظر گرفته شد.

### نتایج

#### وزن بدن و کلیه

مقایسه میانگین وزن حیوانات در پایان مطالعه و نیز اختلاف وزن اولیه و نهایی حیوانات نشان داد که گروه فنیل‌هیدرازین کاهش معنی‌داری را نسبت به گروه شاهد نشان می‌دهد ( $p < 0.05$ ). استفاده از ویتامین C و ژل رویال به تنهایی و با هم به همراه فنیل‌هیدرازین موجب افزایش معنی‌دار وزن حیوانات و نیز اختلاف وزن اولیه و نهایی حیوانات نسبت به گروه فنیل‌هیدرازین شد ( $p < 0.05$ ). مقایسه میانگین وزن کلیه در گروه‌های مختلف نشان داد که افزایش مشاهده شده در گروه فنیل‌هیدرازین نسبت به گروه شاهد معنی‌داری نمی‌باشد. کاهش ناشی از تجویز ویتامین C و ژل رویال به تنهایی و با هم به همراه فنیل-

به‌ازای هر کیلوگرم وزن بدن به صورت داخل صفاقی چهار ساعت قبل از تجویز فنیل‌هیدرازین دریافت می‌کردند (۲۲). در گروه فنیل‌هیدرازین + ژل رویال، حیوانات علاوه بر فنیل‌هیدرازین، ژل رویال را نیز به میزان ۱۰۰ میلی‌گرم به‌ازای هر کیلوگرم وزن بدن به صورت خوراکی چهار ساعت قبل از تجویز فنیل‌هیدرازین دریافت می‌نمودند (۲۳). در گروه فنیل‌هیدرازین + ژل رویال + ویتامین C نیز ژل رویال و ویتامین C همراه با فنیل‌هیدرازین با دزهای مشابه تجویز شد. در گروه ویتامین C، ویتامین C به میزان ۲۵۰ میلی-گرم به‌ازای هر کیلوگرم وزن بدن به صورت داخل صفاقی به حیوانات تجویز شد. حیوانات گروه ژل رویال، ژل رویال را به میزان ۱۰۰ میلی‌گرم به‌ازای هر کیلوگرم وزن بدن به صورت خوراکی دریافت می‌کردند. در گروه ویتامین C + ژل رویال، موش‌ها ویتامین C را به همراه ژل رویال به میزان مشابه گروه‌های قبل بدون تجویز فنیل‌هیدرازین دریافت می‌نمودند.

این مطالعه ۳۵ روز به طول انجامید و تمامی حیوانات موجود در هشت گروه ذکر شده ۲۴ ساعت پس از آخرین تیمار، متعاقب بی‌هوشی با کتامین آسان‌کشی شدند و متعاقب توزین موش‌ها، نمونه‌های خون توسط سرنگ‌های استریل به صورت مستقیم از قلب جمع‌آوری شد. جهت استحصال سرم، نمونه‌ها در ۳۰۰۰ دور به مدت پنج دقیقه سانتریفیوژ شدند. پس از تشریح، کلیه‌ها با رعایت اصول استریل جدا شد، سپس با استفاده از ترازوی با دقت ۱۰ هزارم گرم (A & D Company, JAPAN) وزن و جهت ثبوت برای مدت ۷۲ ساعت به محلول ثبوتی فرمالین ۱۰ درصد منتقل شد.

نمونه‌های بافتی کلیه پس از ثبوت، درون ظروف مخصوص قرار گرفتند و متعاقب طی مراحل پاساژ بافتی، با استفاده از پارافین مذاب قالب‌گیری شدند. سپس، با استفاده از دستگاه میکروتوم (Microm GmbH, Germany) برش-هایی به ضخامت ۷ میکرومتر از قالب‌های پارافینی تهیه شد و در نهایت رنگ‌آمیزی هماتوکسیلین - اتوزین جهت رنگ‌آمیزی نمونه‌ها مورد استفاده قرار گرفت. جهت مطالعه مورفومتریک قطر کلافه مویرگی، جسمک کلیوی، حفره میانی لوله پیچیده دور و نزدیک و قطر هسته سلول‌های پوششی لوله پیچیده دور و نزدیک و همچنین ارتفاع سلول‌های پوششی لوله پیچیده دور و نزدیک و فضای

هیدرازین در وزن کلیه نیز در مقایسه با گروه فنیل- هیدرازین معنی دار نبود (جدول ۱).  
جدول ۱: مقایسه میانگین وزن بدن و کلیه در گروه‌های مختلف آزمایشی

گروه‌ها	وزن اولیه بدن (گرم)	وزن نهایی بدن (گرم)	اختلاف وزن اولیه و نهایی (گرم)	وزن کلیه (گرم)
شاهد	۲۱/۵۸±۰/۴۳	۳۴/۵۸±۰/۴۱	۱۳/۰۸±۰/۴۵	۰/۱۴۰۴±۰/۰۱
فنیل‌هیدرازین	۲۲/۰۸±۰/۶۱	۲۷/۹۱±۰/۶۲	۵/۹۱±۰/۸۷	۰/۱۵۴۵±۰/۰۱
فنیل‌هیدرازین + ویتامین C	۲۲/۲۸±۰/۴۱	۳۱/۷۵±۰/۴۰	۹/۰۶±۰/۵۵	۰/۱۵۱۵±۰/۰۱
فنیل‌هیدرازین + ژل رویال	۲۱/۹۱±۰/۷۰	۳۳/۱۵±۰/۴۶	۱۱/۳۳±۰/۶۹	۰/۱۵۱۷±۰/۰۱
فنیل‌هیدرازین + ویتامین C + ژل رویال	۲۲/۲۵±۰/۶۱	۳۳/۲۵±۰/۴۸	۱۰/۹۱±۰/۵۰	۰/۱۵۰۵±۰/۰۱
ویتامین C	۲۲/۰۸±۰/۴۹	۳۴/۶۶±۰/۴۴	۱۲/۵۸±۰/۸۷	۰/۱۴۳۹±۰/۰۱
ژل رویال	۲۲/۲۵±۰/۶۱	۳۶/۷۵±۰/۴۲	۱۴/۶۶±۰/۵۱	۰/۱۳۹۱±۰/۰۱
ویتامین C + ژل رویال	۲۲/۳۳±۰/۶۲	۳۵/۹۱±۰/۲۳	۱۳/۵۸±۰/۵۶	۰/۱۳۹۶±۰/۰۱

داده‌ها بر اساس میانگین ± انحراف معیار بیان شده‌اند.

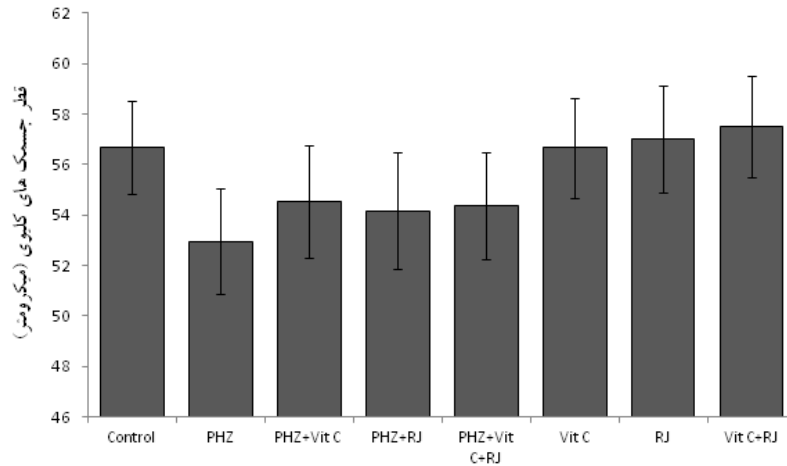
a: اختلاف معنی دار در مقایسه با گروه شاهد ( $p < 0.05$ )

b: اختلاف معنی دار در مقایسه با گروه فنیل‌هیدرازین ( $p < 0.05$ )

### مطالعات بافت‌شناسی

بررسی نتایج مطالعات هیستومورفومتریک بافت کلیه مشخص نمود که علی‌رغم کاهش قطر جسمک‌های کلیوی (نمودار ۱)، کلافه‌های مویرگی (نمودار ۲) و هسته‌های سلول‌های پوششی لوله پیچیده دور (نمودار ۳) و نزدیک (نمودار ۴) و همچنین کاهش ارتفاع سلول‌های بافت پوششی لوله پیچیده دور (نمودار ۵) و فضای ادراری (نمودار ۶) به دنبال تجویز فنیل‌هیدرازین در مقایسه با گروه شاهد، این اختلاف از نظر آماری معنی‌داری نبود. همچنین، افزایش قطر حفره میانی لوله پیچیده دور (نمودار ۷) نیز

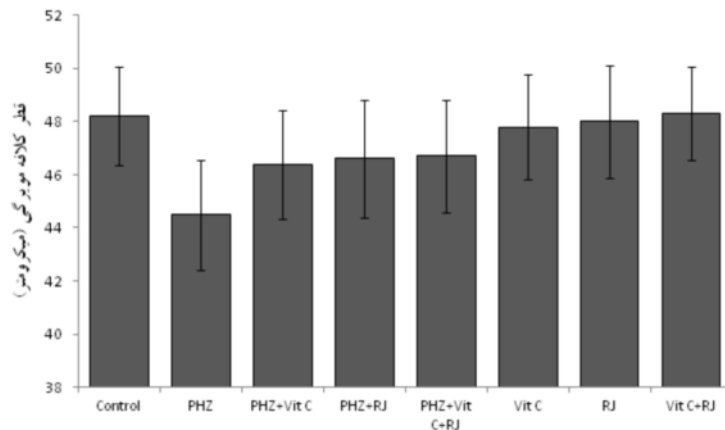
متعاقب تجویز فنیل‌هیدرازین در مقایسه با گروه شاهد معنی‌دار نبود. با این وجود، فنیل‌هیدرازین افزایش معنی‌داری در قطر حفره میانی لوله‌های پیچیده نزدیک (نمودار ۸) و نیز کاهش معنی‌داری در ارتفاع سلول‌های پوششی این لوله‌ها (نمودار ۹) ایجاد کرد ( $p < 0.05$ ). تجویز ویتامین C و ژل رویال به تنهایی و توأم به همراه فنیل‌هیدرازین، تنها دو یافته فوق را به شکل معنی‌داری ( $p < 0.05$ ) به سمت مقادیر مشاهده شده در گروه شاهد سوق داد (نمودارهای ۸ و ۹).



نمودار ۱: میانگین قطر جسمک‌های کلیوی در گروه‌های مختلف آزمایشی

PHZ: فنیل‌هیدرازین، Vit C: ویتامین C، RJ: ژل رویال، Control: شاهد

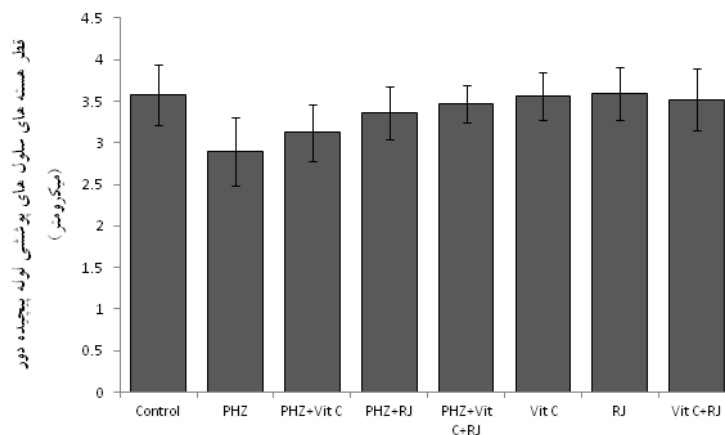
داده‌ها بر اساس میانگین  $\pm$  انحراف معیار بیان شده‌اند. a: اختلاف معنی‌دار در مقایسه با گروه شاهد ( $p < 0.05$ ), b: اختلاف معنی‌دار در مقایسه با گروه فنیل‌هیدرازین ( $p < 0.05$ )



نمودار ۲: میانگین قطر کلافه‌های مویرگی در گروه‌های مختلف آزمایشی

PHZ: فنیل‌هیدرازین، Vit C: ویتامین C، RJ: ژل رویال، Control: شاهد

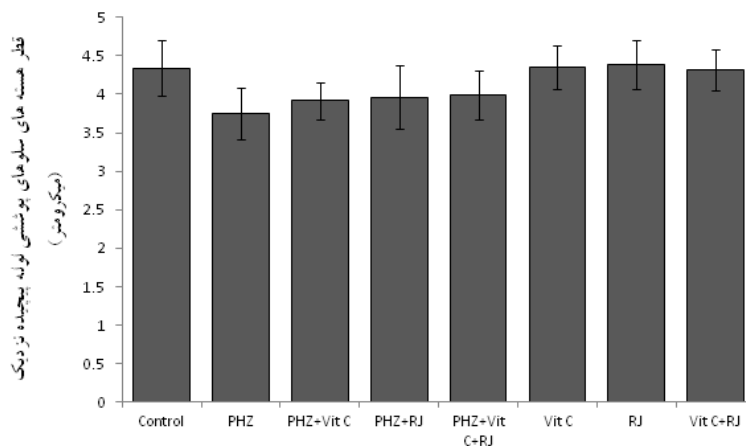
داده‌ها بر اساس میانگین  $\pm$  انحراف معیار بیان شده‌اند. a: اختلاف معنی‌دار در مقایسه با گروه شاهد ( $p < 0.05$ ), b: اختلاف معنی‌دار در مقایسه با گروه فنیل‌هیدرازین ( $p < 0.05$ )



نمودار ۳: میانگین قطر هسته‌های سلول‌های پوششی لوله پیچیده دور در گروه‌های مختلف آزمایشی

PHZ: فنیل‌هیدرازین، Vit C: ویتامین C، RJ: ژل رویال، Control: شاهد

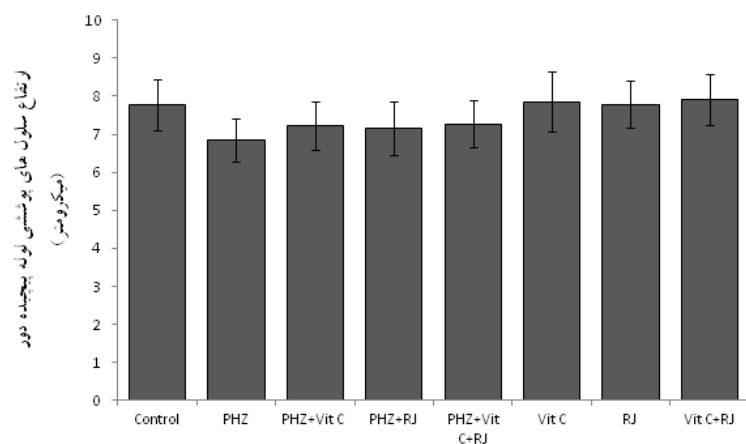
داده‌ها بر اساس میانگین  $\pm$  انحراف معیار بیان شده‌اند. a: اختلاف معنی‌دار در مقایسه با گروه شاهد ( $p < 0.05$ ), b: اختلاف معنی‌دار در مقایسه با گروه فنیل‌هیدرازین ( $p < 0.05$ )



نمودار ۴: میانگین قطر هسته‌های سلول‌های پوششی لوله پیچیده دور در گروه‌های مختلف آزمایشی

PHZ: فنیل‌هیدرازین، Vit C: ویتامین C، RJ: ژل رویال، Control: شاهد

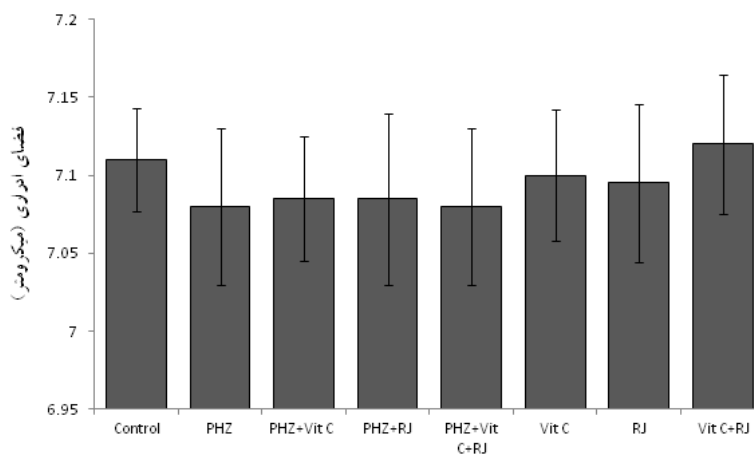
داده‌ها بر اساس میانگین  $\pm$  انحراف معیار بیان شده‌اند. a: اختلاف معنی‌دار در مقایسه با گروه شاهد ( $p < 0.05$ ), b: اختلاف معنی‌دار در مقایسه با گروه فنیل‌هیدرازین ( $p < 0.05$ )



نمودار ۵: میانگین ارتفاع سلول‌های پوششی لوله پیچیده دور در گروه‌های مختلف آزمایشی

PHZ: فنیل‌هیدرازین، Vit C: ویتامین C، RJ: ژل رویال، Control: شاهد

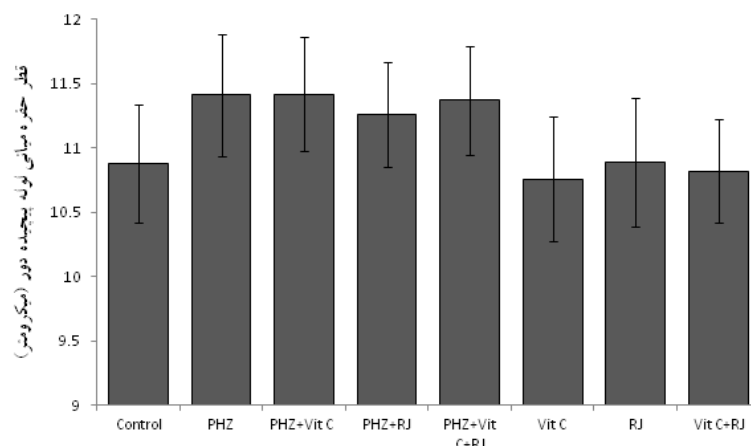
داده‌ها بر اساس میانگین  $\pm$  انحراف معیار بیان شده‌اند. a: اختلاف معنی‌دار در مقایسه با گروه شاهد ( $p < 0.05$ ), b: اختلاف معنی‌دار در مقایسه با گروه فنیل‌هیدرازین ( $p < 0.05$ )



نمودار ۶: میانگین فضای ادراری در گروه‌های مختلف آزمایشی

PHZ: فنیل‌هیدرازین، Vit C: ویتامین C، RJ: ژل رویال، Control: شاهد

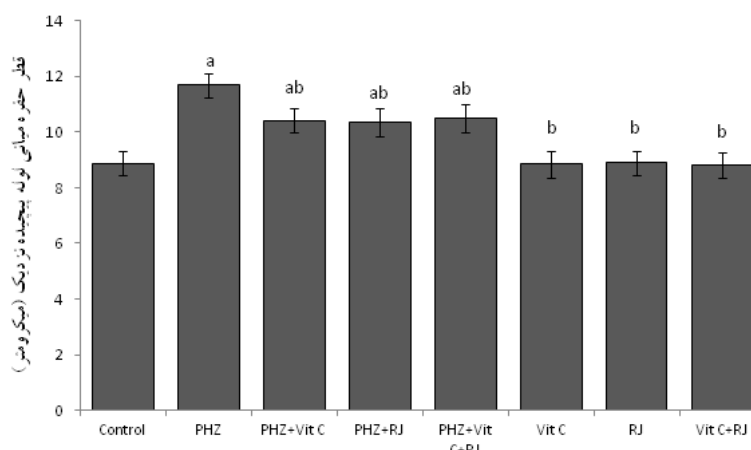
داده‌ها بر اساس میانگین  $\pm$  انحراف معیار بیان شده‌اند. a: اختلاف معنی‌دار در مقایسه با گروه شاهد ( $p < 0.05$ ), b: اختلاف معنی‌دار در مقایسه با گروه فنیل‌هیدرازین ( $p < 0.05$ )



نمودار ۷: میانگین قطر حفره میانی لوله‌های پیچیده دور در گروه‌های مختلف آزمایشی

PHZ: فنیل‌هیدرازین، Vit C: ویتامین C، RJ: ژل رویال، Control: شاهد

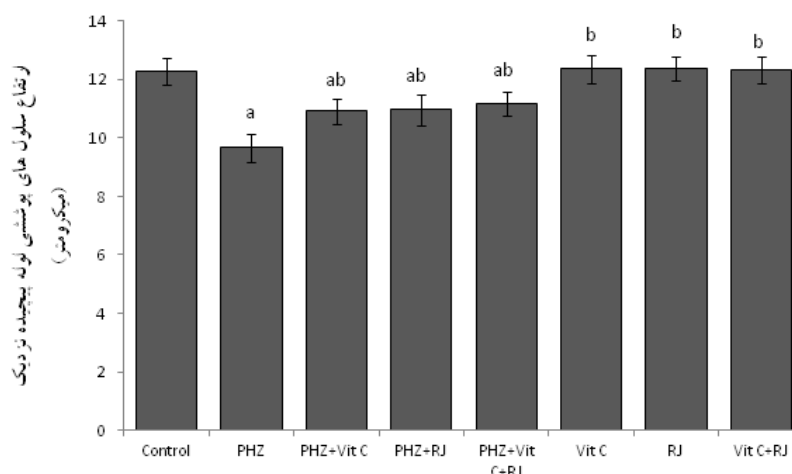
داده‌ها بر اساس میانگین  $\pm$  انحراف معیار بیان شده‌اند. a: اختلاف معنی‌دار در مقایسه با گروه شاهد ( $p < 0.05$ ), b: اختلاف معنی‌دار در مقایسه با گروه فنیل‌هیدرازین ( $p < 0.05$ )



نمودار ۸: میانگین قطر حفره میانی لوله‌های پیچیده نزدیک در گروه‌های مختلف آزمایشی

PHZ: فنیل‌هیدرازین، Vit C: ویتامین C، RJ: ژل رویال، Control: شاهد

داده‌ها بر اساس میانگین  $\pm$  انحراف معیار بیان شده‌اند. a: اختلاف معنی‌دار در مقایسه با گروه شاهد ( $p < 0.05$ ), b: اختلاف معنی‌دار در مقایسه با گروه فنیل‌هیدرازین ( $p < 0.05$ )



نمودار ۹: میانگین ارتفاع سلول‌های پوششی لوله پیچیده نزدیک در گروه‌های مختلف آزمایشی

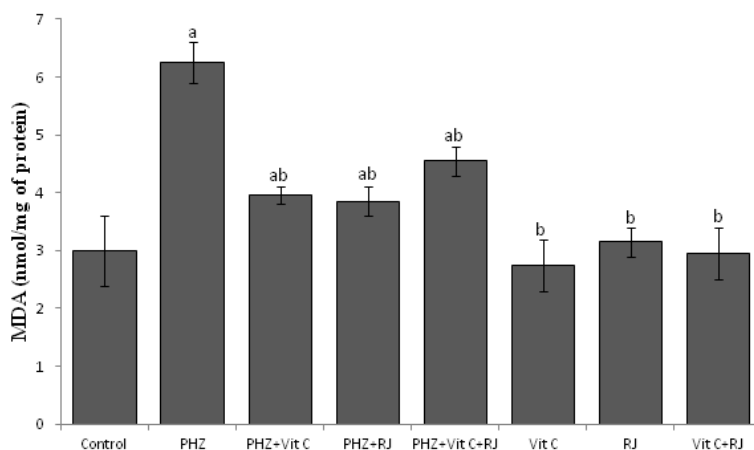
PHZ: فنیل‌هیدرازین، Vit C: ویتامین C، RJ: ژل رویال، Control: شاهد

داده‌ها بر اساس میانگین  $\pm$  انحراف معیار بیان شده‌اند. a: اختلاف معنی‌دار در مقایسه با گروه شاهد ( $p < 0.05$ ), b: اختلاف معنی‌دار در مقایسه با گروه فنیل‌هیدرازین ( $p < 0.05$ )

شاهد نشان می‌دهد ( $p < 0.05$ ). تجویز ویتامین C و ژل رویال به‌تنهایی و توأم به‌همراه فنیل‌هیدرازین، موجب کاهش معنی‌داری در میزان MDA (نمودار ۱۰) و در عین حال افزایش معنی‌داری در میزان TAC (نمودار ۱۱) در مقایسه با گروه فنیل‌هیدرازین شد ( $p < 0.05$ ).

#### ارزیابی‌های بیوشیمیایی

بررسی‌های بیوشیمیایی سرمی صورت گرفته در گروه‌های مختلف آزمایشی آشکار ساخت که متعاقب تجویز فنیل‌هیدرازین، میزان MDA، افزایش (نمودار ۱۰) و میزان TAC، کاهش معنی‌داری (نمودار ۱۱) را در مقایسه با گروه

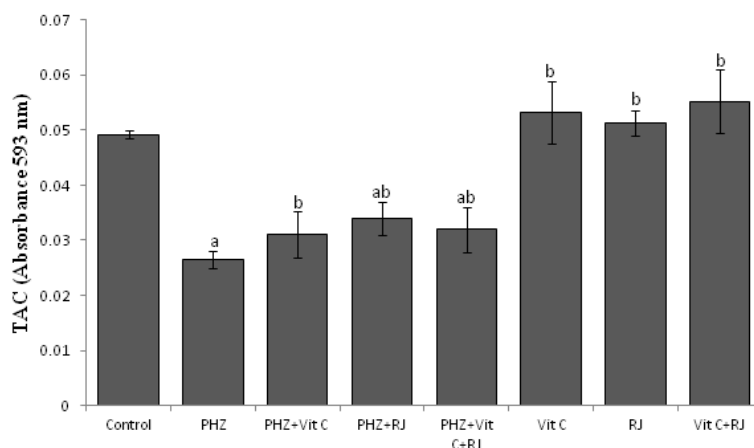


نمودار ۱۰: میانگین میزان مالون‌دی‌آلدئید در سرم گروه‌های مختلف آزمایشی

PHZ: فنیل‌هیدرازین، Vit C: ویتامین C، RJ: ژل رویال، Control: شاهد

MDA: مالون‌دی‌آلدئید، nmol/mg of protein: نانومول بر میلی‌گرم پروتئین

داده‌ها بر اساس میانگین  $\pm$  انحراف معیار بیان شده‌اند. a: اختلاف معنی‌دار در مقایسه با گروه شاهد ( $p < 0.05$ ), b: اختلاف معنی‌دار در مقایسه با گروه فنیل‌هیدرازین ( $p < 0.05$ )



نمودار ۱۱: میانگین میزان ظرفیت آنتی‌اکسیدانت تام سرم در گروه‌های مختلف آزمایشی

PHZ: فنیل‌هیدرازین، Vit C: ویتامین C، RJ: ژل رویال، Control: شاهد

TAC: ظرفیت آنتی‌اکسیدانت تام، Absorbance 593 nm: طول موج جذبی ۵۹۳ نانومتر

داده‌ها بر اساس میانگین  $\pm$  انحراف معیار بیان شده‌اند. a: اختلاف معنی‌دار در مقایسه با گروه شاهد ( $p < 0.05$ ), b: اختلاف معنی‌دار در مقایسه با گروه فنیل‌هیدرازین ( $p < 0.05$ )

تعادل آب و الکترولیت‌ها، ارزیابی‌های بافت‌شناسی را به‌عنوان شاخصی جهت رصد سلامت این اندام مورد توجه قرار داده است (۲۶). پیشتر نشان داده شده است که فنیل

#### بحث

جایگاه منحصر به‌فرد کلیه به‌عنوان اندامی مهم جهت تصفیه و دفع ترکیبات زنبیوتیک نظیر داروها و نیز تنظیم



به واسطه افزایش فشار هیدروستاتیک داخل حفره میانی ناشی از انسداد داخل توبولی فراهم می‌آوردند (۳۲). تجویز ویتامین C و ژل رویال به تنهایی و با هم به همراه فنیل‌هیدرازین در این مطالعه، موجب کاهش قابل ملاحظه جراحات کلیوی در موش‌های تیمار شده با فنیل‌هیدرازین شد. نتایج حاصل از تحقیقات پیشین در این زمینه نیز کارایی ترکیبات واجد ویژگی‌های آنتی‌اکسیدانت را در کاهش آسیب‌های کلیوی ناشی از فنیل‌هیدرازین مورد تایید قرار داده است (۲۷، ۳۳). به نظر می‌رسد ویتامین C و ژل رویال به سبب دارا بودن عملکردهای آنتی‌اکسیدانت و ضدآماسی، به واسطه مهار واکنش‌های آماسی و پراکسیداسیون لیپیدی و نیز تقویت فعالیت دستگاه دفاع آنتی‌اکسیدانت بدن می‌توانند موجب بهبود نسبی آسیب‌های اکسیداتیو ناشی از فنیل‌هیدرازین در کلیه موش شوند (۳۷-۳۴). همچنان‌که مطالعات صورت پذیرفته در گذشته نیز نشان داده‌اند که ویتامین C در برابر سمیت کلیوی و آپوپتوز سلول‌های پوششی لوله‌های پیچیده نزدیک کلیه ناشی از کولیستین (۳۸) و نیز آسیب‌های کلیوی ناشی از سیس‌پلاتین در موش‌های صحرایی واجد اثرات محافظتی می‌باشد (۳۹) و ژل رویال قادر است جراحات اکسیداتیو و آسیب‌های بافتی ناشی از سیس‌پلاتین در کلیه موش‌ها (۴۰) و موش‌های صحرایی (۲۰) را کاهش دهد.

#### نتیجه‌گیری

با توجه به نتایج مطالعه حاضر چنین بر می‌آید که فنیل‌هیدرازین به واسطه افزایش تولید رادیکال‌های آزاد، پی‌ریزی تنش‌های اکسیداتیو، اختلال در متابولیسم آهن و نیز تضعیف دستگاه دفاع آنتی‌اکسیدانت بدن، موجبات آسیب‌های سلولی و تغییرات ساختاری کلیه موش را فراهم می‌آورد. در حالی‌که ویتامین C و ژل رویال به موجب قابلیت‌های آنتی‌اکسیدانت و ضدالتهابی، عوارض بافتی ناشی از تجویز فنیل‌هیدرازین در کلیه موش را کاهش می‌دهند. با این وجود، تایید کارایی درمانی ویتامین C و ژل رویال در موارد بالینی کم‌خونی و مسمومیت‌های ناشی از فنیل‌هیدرازین نیازمند طرح‌ریزی مطالعات تجربی گسترده‌تر و نیز کارآزمایی‌های بالینی می‌باشد.

#### تشکر و قدردانی

نویسندگان مقاله بر خود لازم می‌دانند مراتب تشکر و قدردانی خود را از دانشگاه ارومیه به سبب حمایت‌های مالی

هیدرازین به واسطه ایجاد همولیز شدید، موجبات آزاد شدن مقادیر زیادی هموگلوبین را فراهم می‌آورد. هموگلوبین آزاد پلاسما و محصولات کاتابولیک آن مانند آهن که کاتالیزورهای بالقوه‌ای برای آسیب‌های ناشی از رادیکال‌های آزاد محسوب می‌شوند به همراه متابولیت‌های اکسیدانت فنیل‌هیدرازین موجب بروز آسیب‌های اکسیداتیو در بافت کلیه می‌شوند (۲۷). با توجه به نتایج مطالعه حاضر که هم‌راستا با نتایج پژوهش‌های متعدد در این زمینه نیز می‌باشد (۲۷)، چنین به نظر می‌رسد که شکل‌گیری پراکسیداسیون لیپیدی و نیز تضعیف دستگاه دفاع آنتی‌اکسیدانت بدن متعاقب تجویز فنیل‌هیدرازین، مکانیسم‌های اصلی دخیل در سمیت کلیوی این ترکیب محسوب می‌شوند.

به‌خوبی نشان داده شده است که کاهش توانایی کلیه در حفظ آب بدن و نیز افزایش دفع ادرار به دنبال اختلال در خون‌رسانی کلیه، موجب کاهش وزن بدن می‌شود که این امر با نتایج مطالعه حاضر نیز هم‌خوانی دارد و می‌تواند موید نقش کم‌خونی ناشی از فنیل‌هیدرازین در بروز نقایص عملکردی کلیه باشد (۲۸). از سوی دیگر، افزایش هر چند نامحسوس وزن کلیه در موش‌های دریافت کننده فنیل‌هیدرازین می‌تواند در ارتباط با احتباس آب و مواد مغذی در بافت کلیه متعاقب اختلال در فعالیت طبیعی این اندام باشد (۲۹).

از سوی دیگر، گزارش‌ها متعددی بر نقش همولیز داخل عروقی ناشی از تنش‌های اکسیداتیو در بروز آسیب‌های سلولی و تغییرات ساختاری در بافت کلیه حیوانات تیمار شده با فنیل‌هیدرازین صحه می‌گذارند (۱۲، ۲۷). همچنین، افزایش تولید رادیکال‌های آزاد به‌عنوان یکی از علل اصلی دژنراسیون توبولی کلیه به‌ویژه در لوله‌های پیچیده نزدیک برشمرده می‌شود (۳۰). علاوه بر این، اختلال در متابولیسم آهن و افزایش رسوب آن در بافت کلیه، به واسطه پی‌ریزی پراکسیداسیون لیپیدی و نیز آسیب DNA، زمینه آسیب لوله‌های پیچیده نزدیک کلیه را فراهم می‌آورد (۳۱). از این روی، بر اساس نتایج ارزیابی‌های بافت‌شناسی مطالعه حاضر، به نظر می‌رسد که شکل‌گیری تنش اکسیداتیو و نیز افزایش سطوح آهن آزاد در خون و بافت‌ها متعاقب تجویز فنیل‌هیدرازین، موجبات آسیب سلول‌های پوششی لوله‌های پیچیده نزدیک کلیه و نیز اتساع حفره میانی این لوله‌ها را

10. Hershko CM, Link GM, Konijn AM, Cabantchik ZI. Iron chelation therapy. *Curr Hematol Rep* 2005; 4(2): 110-6.
11. Swann JW, Contrera JF. Depletion of cardiac norepinephrine during two forms of hemolytic anemia in the rat. *Circ Res* 1976; 38(3): 179-84.
12. Sato H, Sakairi T, Fujimura H, Sugimoto J, et al. Hematological and morphological investigation of thrombogenic mechanisms in the lungs of phenylhydrazine-treated rats. *Exp Toxicol Pathol* 2013; 65(4): 457-62.
13. Sato H, Terasaki N, Sakairi T, Tanaka M, et al. Gene expression profiling in the lungs of phenylhydrazine-treated rats: the contribution of pro-inflammatory response and endothelial dysfunction to acute thrombosis. *Exp Toxicol Pathol* 2015; 67(2): 205-10.
14. Hipólito UV, Callera GE, Simplicio JA, De Martinis BS, et al. Vitamin C prevents the endothelial dysfunction induced by acute ethanol intake. *Life Sci* 2015; 141: 99-107.
15. Jin X, Su R, Li R, Song L, et al. Amelioration of particulate matter-induced oxidative damage by vitamin c and quercetin in human bronchial epithelial cells. *Chemosphere* 2016; 144: 459-66.
16. Najafi G, Nejati V, Jalali AS, Zahmatkesh E. Protective role of royal jelly in oxymetholone-induced oxidative injury in mouse testis. *Iran J Toxicol* 2014; 8(25): 1073-80.
17. Ahmed WM, Khalaf AA, Moselhy WA, Safwat GM. Royal jelly attenuates azathioprine induced toxicity in rats. *Environ Toxicol Pharmacol* 2014; 37(1): 431-7.
18. Mohamed AA, Galal AA, Elewa YH. Comparative protective effects of royal jelly and cod liver oil against neurotoxic impact of tartrazine on male rat pups brain. *Acta Histochem.* 2015; 117(7): 649-58.

از طراحی که این مطالعه در راستای آن انجام پذیرفت (پایان نامه کارشناسی ارشد، شماره ۱۱۷-۵۲)، اعلام دارند.

#### منابع

1. Choudhary G, Hansen H. Human health perspective on environmental exposure to hydrazines: a review. *Chemosphere.* 1998; 37(5): 801-43.
2. Berger J. Phenylhydrazine haematotoxicity. *J Appl Biomed.* 2007; 5: 125-30.
3. Pesquero J, Alfaro V, Palacios L. Acid-base analysis during experimental anemia in rats. *Can J Physiol Pharmacol* 2000; 78(10): 774-80.
4. Luangaram S, Kukongviriyapan U, Pakdeechote P, Kukongviriyapan V, et al. Protective effects of quercetin against phenylhydrazine-induced vascular dysfunction and oxidative stress in rats. *Food Chem Toxicol* 2007; 45(3): 448-55.
5. Shukla P, Yadav NK, Singh P, Bansode FW, et al. Phenylhydrazine induced toxicity: a review on its haematotoxicity. *Int J Basic Appl Med Sci* 2012; 2(2): 86-91.
6. Misra HP, Fridovich I. The oxidation of phenylhydrazine: superoxide and mechanism. *Biochemistry* 1976; 15(3): 681-7.
7. Chakrabarti S, Sonaye B, Naik AA, Nadkarni PP. Erythrocyte membrane protein damage by oxidation products of phenylhydrazine. *Biochem Mol Biol Int* 1995; 35(2): 255-63.
8. Itano HA, Hirota K, Hosokawa K. Mechanism of induction of haemolytic anaemia by phenylhydrazine. *Nature* 1975; 256(5519):665-7.
9. Latunde-Dada GO, Vulpe CD, Anderson GJ, Simpson RJ, et al. Tissue-specific changes in iron metabolism genes in mice following phenylhydrazine-induced haemolysis. *Biochim Biophys Acta* 2004; 1690(2): 169-76.

- tissue damage during phenylhydrazine-induced hemolysis. *Kidney Int* 2000; 58(3): 1033-44.
28. Vafapour M, Nematbakhsh M, Monajemi R, Mazaheri S, et al. Effect of  $\gamma$ -aminobutyric acid on kidney injury induced by renal ischemia-reperfusion in male and female rats: gender-related difference. *Adv Biomed Res*. 2015; 4: 158.
29. Bonventre JV, Weinberg JM. Recent advances in the pathophysiology of ischemic acute renal failure. *J Am Soc Nephrol* 2003; 14(8): 2199-210.
30. Veljković M, Pavlović DR, Stojiljković N, Ilić S, et al. Morphological and morphometric study of protective effect of green tea in gentamicin-induced nephrotoxicity in rats. *Life Sci* 2016; 147: 85-91.
31. Siddiqi A, Hasan SK, Nafees S, Rashid S, et al. Chemopreventive efficacy of hesperidin against chemically induced nephrotoxicity and renal carcinogenesis via amelioration of oxidative stress and modulation of multiple molecular pathways. *Exp Mol Pathol* 2015; 99(3): 641-53.
32. Gotoh N, Yan Q, Du Z, Biemesderfer D, et al. Altered renal proximal tubular endocytosis and histology in mice lacking myosin-VI. *Cytoskeleton (Hoboken)* 2010; 67(3): 178-92.
33. Ozcan A, Atakisi E, Karapehlivan M, Atakisi O, et al. Effect of L-carnitine on oxidative damage to liver, kidney and spleen induced by phenylhydrazine in mice. *J Appl Anim Res* 2007; 32(1): 97-100.
34. Akbari A, Jelodar G, Nazifi S. Vitamin C protects rat cerebellum and encephalon from oxidative stress following exposure to radiofrequency wave generated by a BTS antenna model. *Toxicol Mech Methods* 2014; 24(5): 347-52.
35. Rizzo MR, Abbatecola AM, Barbieri M, Vietri MT, et al. Evidence for anti-inflammatory effects of combined
19. Chen MF, Yang CM, Su CM, Hu ML. Vitamin C protects against cisplatin-induced nephrotoxicity and damage without reducing its effectiveness in C57BL/6 mice xenografted with Lewis lung carcinoma. *Nutr Cancer* 2014; 66(7): 1085-91.
20. Silici S, Ekmekcioglu O, Kanbur M, Deniz K. The protective effect of royal jelly against cisplatin-induced renal oxidative stress in rats. *World J Urol* 2011; 29(1): 127-32.
21. Gorustovich AA, Steimetz T, Giglio MJ, Guglielmotti MB. A histomorphometric study of alveolar bone modeling and remodeling under experimental anaemia and polycythaemia in rats. *Arch Oral Biol* 2006; 51(3): 246-51.
22. Yu F, Wang Z, Ju B, Wang Y, et al. Apoptotic effect of organophosphorus insecticide chlorpyrifos on mouse retina in vivo via oxidative stress and protection of combination of vitamins C and E. *Exp Toxicol Pathol* 2008; 59(6): 415-23.
23. Shalizar Jalali A, Najafi G, Hosseinchi M, Sedighnia A. Royal jelly alleviates sperm toxicity and improves in vitro fertilization outcome in Stanazolol-treated mice. *Iran J Reprod Med* 2015; 13(1): 15-22.
24. Jalali AS, Hasanzadeh S, Malekinejad H. *Achillea millefolium* inflorescence aqueous extract ameliorates cyclophosphamide-induced toxicity in rat testis: stereological evidences. *Chin J Nat Med* 2012; 10(4): 247-54.
25. Najafi G, Farokhi F, Jalali AS, Akbarizadeh Z. Protection against cyclosporine-induced reprotoxicity by *Satureja khuzestanica* essential oil in male rats. *Int J Fertil Steril* 2016; 9(4): 548-57.
26. Noori A, Amjad L, Yazdani F. The effects of *Artemisia deserti* ethanolic extract on pathology and function of rat kidney. *Avicenna J Phytomed* 2014; 4(6): 371-6.
27. Lim YK, Jenner A, Ali AB, Wang Y, et al. Haptoglobin reduces renal oxidative DNA and

38. Yousef JM, Chen G, Hill PA, Nation RL, et al. Ascorbic acid protects against the nephrotoxicity and apoptosis caused by colistin and affects its pharmacokinetics. *J Antimicrob Chemother* 2012; 67(2): 452-9.
39. Antunes LM, Darin JD, Bianchi MD. Protective effects of vitamin c against cisplatin-induced nephrotoxicity and lipid peroxidation in adult rats: a dose-dependent study. *Pharmacol Res* 2000; 41(4): 405-11.
40. Yapar K, Cavuşoğlu K, Oruç E, Yalçın E. Protective effect of royal jelly and green tea extracts effect against cisplatin-induced nephrotoxicity in mice: a comparative study. *J Med Food* 2009; 12(5): 1136-42.
- administration of vitamin E and C in older persons with impaired fasting glucose: impact on insulin action. *J Am Coll Nutr* 2008; 27(4): 505-11.
36. Guo H, Ekusa A, Iwai K, Yonekura M, et al. Royal jelly peptides inhibit lipid peroxidation in vitro and in vivo. *J Nutr Sci Vitaminol (Tokyo)* 2008; 54(3): 191-5.
37. Kohno K, Okamoto I, Sano O, Arai N, et al. Royal jelly inhibits the production of proinflammatory cytokines by activated macrophages. *Biosci Biotechnol Biochem* 2004; 68(1): 138-45.

## Protective Effect of Royal Jelly and Vitamin C Against Phenylhydrazine-Induced Nephropathy in Mice: Histological Study

Anbara H, M.Sc., Shahrooz R, Ph.D., Shalizar Jalali A, Ph.D.\*, Touni SR, Ph.D.

- Department of Basic Sciences, Faculty of Veterinary Medicine, Urmia University, Urmia, Iran

\* Email corresponding author: a.shalizar@urmia.ac.ir

Received: 30 Oct. 2016

Accepted: 22 Apr. 2017

---

### Abstract

**Aim:** The aim of the present study was to investigate the effects of royal jelly (RJ) and vitamin C (vit C) against PHZ-induced nephropathy in mice.

**Material and Methods:** Adult male mice were randomly divided into eight eight-membered groups. The PHZ was administered to four groups of mice at a dose of 60 mg/kg per 48 hours intraperitoneally for 35 days. Three of these groups received vit C (250 mg/kg per day) intraperitoneally, RJ (100 mg/kg per day) orally and vit C+RJ with same doses, four hours before PHZ administration, respectively. A vehicle-treated control group and vit C, RJ and vit C+RJ control groups were also included. Serum and renal tissue samples were collected 24 hours after the last treatment and subjected to biochemical and histological examinations, respectively. The data were analyzed by one-way analysis of variance followed by Duncan test for post hoc comparisons.

**Results:** The PHZ treatment caused a significant ( $P < 0.05$ ) increased malonaldehyde concentration in serum, but decreased total antioxidant capacity of it. Moreover, PHZ significantly ( $P < 0.05$ ) increased luminal diameter of proximal convoluted tubule, while decreased ( $P < 0.05$ ) their epithelial cells height. Considerably, co-treatment of vit C and RJ improved all changes in the above-mentioned parameters.

**Conclusion:** The Vit C and RJ can minimize PHZ-induced nephropathy in mouse through oxidative reactions inhibition.

**Keywords:** Royal Jelly, Vitamin C, Phenylhydrazine, Kidney, Mouse