

تأثیر واریس ورید تخمدانی بر هیستومورفولوژی و هیستومورفومتری تخمدان موش صحرایی بالغ

سیمین فاضلی پور Ph.D.^{۱*}، نیلوفر عباسی MD^۱

۱- گروه علوم تشریحی، دانشگاه آزاد اسلامی، واحد علوم پزشکی تهران

* پست الکترونیک نویسنده مسئول: ni_niloo@yahoo.com

تاریخ پذیرش: ۱۳۹۵/۳/۲۳

تاریخ دریافت: ۱۳۹۴/۱۱/۱۸

چکیده

هدف: هدف از این مطالعه تعیین این که آیا واریس ورید تخمدانی می‌تواند موجب تغییر در تعداد و اندازه فولیکول‌های تخمدانی شود، می‌باشد

مواد و روش‌ها: در این مطالعه سه گروه ده تایی موش صحرایی ماده شامل گروه کنترل، شم و واریکوسل در نظر گرفته شدند. گروه واریسی تحت عمل جراحی قرار گرفتند و ورید تخمدانی چپ به‌طور نسبی بسته شد. بعد از دو ماه حیوانات تشریح و تخمدان آن‌ها بلافاصله خارج شده و مقاطع بافتی با قطر ۷ میکرومتر از تخمدان تهیه شدند. آن‌ها پس از رنگ آمیزی با هماتوکسیلین-ائوزین با میکروسکوپ نوری مورد مطالعه قرار گرفتند. داده‌ها با استفاده از آزمون‌های آنالیز واریانس یک‌طرفه تجزیه و تحلیل شدند. سطح معنی‌داری، $P < 0.05$ در نظر گرفته شد.

نتایج: آنالیز آماری نشان داد تعداد فولیکول‌های بدوی در گروه واریسی نسبت به گروه کنترل و شم افزایش معنی‌داری داشته است. تعداد فولیکول‌های اولیه، ثانویه و گراف در گروه واریسی نسبت به گروه کنترل کاهش معنی‌داری داشته است. اندازه فولیکول‌ها به جز فولیکول ثانویه در بین گروه کنترل و واریسی تغییر معنی‌داری نداشته است. اندازه فولیکول‌های ثانویه در گروه واریسی نسبت به گروه کنترل کاهش معنی‌داری داشته است ($P < 0.05$).

نتیجه‌گیری: واریس ورید تخمدانی باعث کاهش رشد فولیکول‌های تخمدانی شده و در مواردی باعث کاهش اندازه آن‌ها و ناباروری می‌گردد.

واژگان کلیدی: موش صحرایی، تخمدان، بافت شناسی، واریس ورید تخمدانی، فولیکول تخمدانی

مقدمه

جراح انگلیسی به نام Giardino در سال ۱۹۹۸ به عنوان اولین کسی است که عبارت واریکوسل را اتساع پاتولوژیک وریدهای طناب اسپرماتیک تعریف کرد واریکوسل وریدی عامل ناباروری متداول اغلب قابل اصلاح با جراحی در جنس مذکر است که مربوط به پیچ خوردگی غیرطبیعی و اتساع شبکه پمپینی فورم در طناب اسپرماتیک می باشد (۱). ارتباط بین واریکوسل و ناباروری مردان در سال ۱۹۵۰ شناخته شد. با توجه به این موضوع که پاتوفیزیولوژی فرآیند این اختلال شناخته شده نبود. در سال ۲۰۱۱ مقاله‌ای با این فرض که هیپرترمی، فشار وریدی، جریان خون تستیکولار، عدم توازن هورمونال، مواد توکسیک و رادیکال آزاد (ROS) از عوامل مداخله کننده در ایجاد واریکوسل می باشند، بررسی‌های انجام شده بیان کردند که شناسایی عامل واحد یا غالب برای واریکوسل مشکل است. خیلی از این عوامل در این پدیده شرکت می کنند (۲). Turner در سال ۲۰۰۱ بیان کرد که به دلیل محدودیت استفاده از نمونه‌های انسانی، بهتر است از مدل‌های حیوانی در کارهای تحقیقاتی استفاده شود. حیواناتی که از آن‌ها می توان برای القای واریکوسل استفاده کرد عبارتند از میمون، سگ، خرگوش و موش صحرایی. در این میان موش صحرایی به دلیل نگهداری آسان و هزینه کم بهترین گزینه می باشد (۳). در جنس مونث واریکوسل لگنی به پیچ خوردگی و متسع شدن وریدهای ناحیه لگن در جنس مونث گفته می شود و در صورتی که به این اختلال، دردهای مزمن لگنی نیز اضافه شود، سندرم گرفتگی لگن (CPS: Pelvic Congestion Syndrome) نام برده می شود که در ۱۰ درصد جمعیت عمومی زنان این سندرم، وریدهای تخمدانی را نیز درگیر می کند. علائم این سندرم شامل درد مزمن، فشار و سنگینی در ناحیه لگن می باشد. این علائم به دلیل به عقب برگشتن جریان خون ناشی از ناکارآمدی دریچه های وریدهای تخمدانی ایجاد می شود واریکوسل لگنی در بیش تر موارد مربوط به وریدهای سمت چپ است که با موفقیت آناتومیکی ورید کلیوی چپ قابل توجیه است (۴). در بیش از ۱۵ درصد موارد، ورید تخمدانی سمت چپ و در ۶ درصد موارد، ورید تخمدانی سمت راست فاقد دریچه هستند که این وضعیت زمینه ساز واریسی شدن این وریدها را فراهم می سازد. به علاوه در طی حاملگی نیز در پی افزایش جریان خون به ناحیه لگن،

گشاد شدن وریدهای تخمدانی و بازگشت جریان خون در این وریدها دیده می شود (۵ و ۶). علت به وجود آمدن وریدهای واریسی کاملاً مشخص نیست. اگرچه علل مختلفی گزارش شده است. یکی از این علل نقص در عملکرد اندوتلیوم وریدی است که می تواند منجر به تولید بیش از حد رادیکال‌های آزاد اکسیژن (ROS: Reactive oxygen species)، کاهش سطح آنتی‌اکسیدانت‌ها و افزایش استرس اکسیداتیو شود (۷). استرس اکسیداتیو، ناشی از عدم توازن بین مولکول‌های پراکسیدانت حاصل از متابولیسم هوازی و آنتی‌اکسیدانت‌های حفاظتی است. بر هم خوردن تعادل پراکسیدانت-آنتی‌اکسیدانت در تمامی فرآیندهای تولیدمثلی در سیستم تناسلی یک فرد تأثیر گذار است و می تواند زمینه ساز بروز ناباروری شود. رادیکال‌های آزاد اکسیژن در مایع فولیکولی نقش تنظیم کننده‌ای را در فرآیندهای بلوغ تخمک، ترشح استرادیول در تخمدان، تکامل رشد فولیکول‌های تخمدانی و تسهیل پاره شدن فولیکول در زمان تخمک گذاری دارد. اما سطوح غیرقابل کنترل آن زمینه آسیب به فرآیندهای فیزیولوژیکی در دستگاه تولیدمثل جنس مونث را فراهم می کند. زیرا ممکن است بر آنتی‌اکسیدانت‌های دفاعی در فولیکول چیره شود و بر اووسیت آسیب وارد کند (۸). با توجه به این موضوع که احتمال واریسی شدن ورید تخمدانی در سندرم‌های مختلف مربوط به جنس مونث گزارش شده است، اما به واریکوسل ورید تخمدانی به عنوان عاملی برای اختلال در ساختار تخمدان در جنس مونث توجهی نشده است در این مطالعه بر آن شدیم که اثر واریسی شدن ورید تخمدانی سمت چپ را بر تعداد و اندازه فولیکول‌های تخمدانی مورد مطالعه قرار دهیم.

مواد و روش‌ها

حیوانات: این مطالعه تجربی روی موش‌های صحرایی ماده بالغ نژاد ویستار در محدوده وزنی ۲۰۰ تا ۲۵۰ گرم انجام شد. حیوانات از مرکز پرورش و نگهداری حیوانات آزمایشگاهی دانشکده پزشکی دانشگاه علوم پزشکی تهران تهیه شدند. همه حیوانات در قفس‌های مخصوص و در شرایط محیطی ثابت تحت شرایط استاندارد (۱۲ ساعت روشنایی ۱۲ ساعت تاریکی) نگهداری شدند. جهت مطالعه بر روی حیوانات تمامی موازین اخلاقی کار با حیوانات آزمایشگاهی مد نظر قرار گرفت و برای سازگاری با محیط دو هفته قبل از شروع آزمایش در حیوان خانه

بعد از دو ماه با القای واریکوسل، حیوانات بی‌هوش شده و سریعاً ناحیه شکم حیوانات باز شده و تخمدان‌ها به‌طور کامل برداشته شدند. پس از وزن‌گیری، نمونه‌های تهیه شده بلافاصله در محلول ثابت‌کننده فرمالین ۱۰ در صد به مدت یک هفته تثبیت شدند تمامی نمونه‌ها پس از اصلاح با روش‌های معمول بافت‌شناسی پاساژ داده شده و از بلوک‌های پارافینی تهیه شده مقاطع سریالی به ضخامت ۷ میکرون تهیه و با رنگ امیزی هماتوکسیلین-انوزین رنگ امیزی و به‌وسیله میکروسکوپ مجهز به دوربین عکسبرداری شدند. در مطالعه هیستومتریک تخمدان‌ها تعداد فولیکول‌ها که از انواع مختلف بودند به‌صورت ماریچی از قشر به مرکز و در جهت عقربه‌های ساعت برابر نتایج Bolon و همکاران (۱۰) و Myers (۱۱) شمارش شدند. تعداد فولیکول‌های بدوی، اولیه، ثانویه و گراف با استفاده از نرم افزار Image J شمارش شدند. جهت اندازه‌گیری قطر فولیکول‌ها میانگین سه قطر عرضی، عمودی و مایل آن‌ها بر حسب میکرومتر محاسبه شد.

آنالیز آماری

داده‌ها با استفاده از نرم افزار SPSS نسخه 18 مورد ارزیابی آماری قرار گرفتند. نتایج به‌صورت میانگین همراه با انحراف معیار ($Mean \pm SEM$) بیان شد. جهت مقایسه بین گروه‌ها از آزمون آنالیز واریانس یک‌طرفه استفاده شد. جهت مقایسه بین گروه‌ها از تست توکی استفاده شد و سطح معنی‌داری $p < 0.05$ در نظر گرفته شد.

نتایج

بررسی واریسی شدن (دیلاتاسیون ورید تخمدانی)

دیلاتاسیون ورید تخمدانی تنها در دو مورد از حیوانات جراحی شده مشاهده نشد. در هیچ یک از موش‌های گروه شم دیلاتاسیون ورید تخمدانی دیده نشد. دیلاتاسیون ورید تخمدانی در یکی از گروه‌های واریکوسل قابل مشاهده است (شکل ۱).

نگهداری شدند. با توجه به این که سیکل جنسی رت ماده کوتاه و ۴ تا ۵ روز است و شامل چهار دوره پرواستروس (۱۲ تا ۱۴ ساعت)، استروس (۲۵ تا ۲۷ ساعت)، مت استروس (۶ تا ۸ ساعت) و دای استروس (۵۵ تا ۵۷ ساعت) می‌باشد (۹). لذا به‌منظور یکسان‌سازی شرایط تخمدان‌ها مرحله پرو استروس برای ارزیابی انتخاب شد.

گروه‌ها:

تعداد ۳۰ سر موش صحرایی ماده بالغ از نژاد wistar به ۳ گروه ده تائی تقسیم شدند:

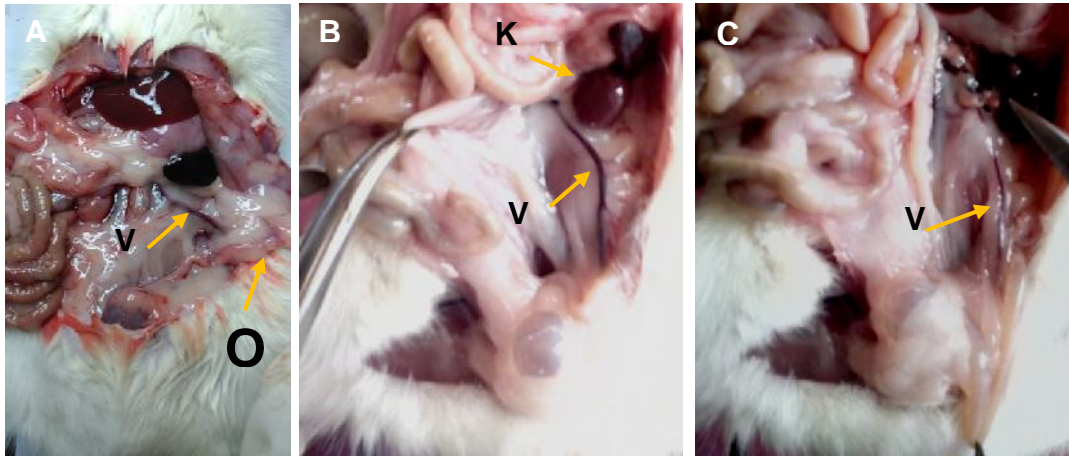
گروه کنترل (گروه یک): شامل ۱۰ سر رت که هیچ‌گونه عمل جراحی بر روی آن‌ها انجام نشد.

گروه شم (گروه ۲): شامل ۱۰ سر موش صحرایی که تمام مراحل جراحی به‌جز تنگ کردن ورید کلیوی بر روی آن‌ها انجام گرفت.

گروه واریسی (گروه ۳): شامل ۱۰ سر موش صحرایی که تحت عمل جراحی جهت ایجاد واریکوسل در ورید کلیوی سمت چپ قرار گرفتند.

روش جراحی: رت‌ها در وضعیت خوابیده به پشت (supine) قرار گرفتند و تحت شرایط استریل با محلول کتامین ۱۰ درصد به‌میزان ۴۴ میلی‌گرم بر کیلوگرم و محلول زایلین ۱ میلی‌گرم بر کیلوگرم به‌روش تزریق داخل صفاقی بی‌هوش شدند. محل جراحی با محلول بتادین شستشو داده شد. در ناحیه تخمدان‌ها برشی به اندازه ۲ سانتی‌متر ایجاد گردید. پس از مشخص کردن ورید کلیوی سمت چپ مراحل زیر را انجام گرفت:

در گروه واریسی پس از پیدا شدن ورید کلیوی چپ و محل ورود ورید تخمدانی به آن، سوزن 20 gage را به‌موازات ورید کلیوی قرار داده و به‌وسیله نخ بخیه نایلون 4.0 سوزن روی ورید گره زده می‌شود، به‌طوری‌که محل گره بعد از محل ورود ورید تخمدانی به ورید کلیوی باشد. بعد از گره زدن سوزن را به‌آرامی خارج و سپس محل برش شکمی را در دو لایه (عضله و پوست) بخیه زده شد.

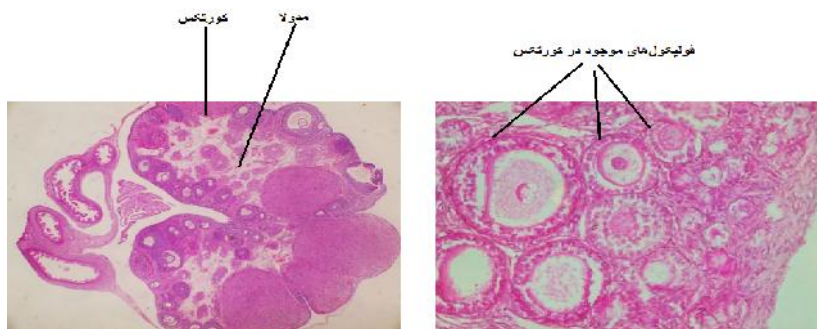


شکل ۱: موش صحرایی واریکوسلی. ورید تخمدانی دیلاته شده با فلش نشان داده شده است. ورید واریسی شده تخمدانی سمت چپ پس از دو ماه از انجام جراحی (شکل A, B) در مقایسه با ورید تخمدانی گروه کنترل (C)، (V= Ovarian Vein, O= Ovary, K: Kidney).

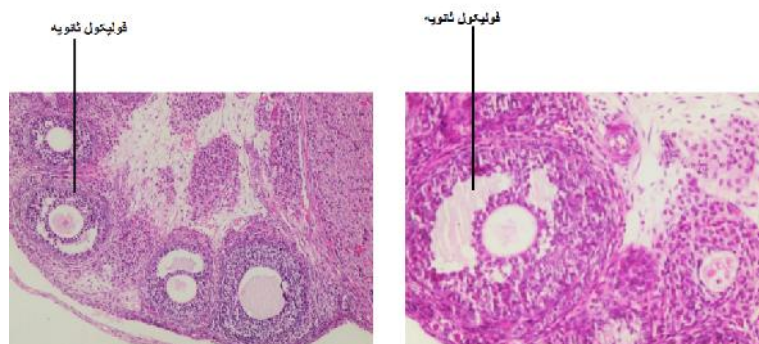
نتایج مربوط به مطالعات بافت‌شناسی

پس از گذشت ۲ ماه از القای واریس، از تخمدان گروه‌های مختلف مقاطع بافتی ۷ میکرومتری تهیه و با همتوکسیلین-انئوزین رنگ آمیزی شدند. بررسی مقاطع بافتی با میکروسکوپ نوری انجام شد. از لحاظ ساختار بافت‌شناسی (شکل فولیکول‌ها

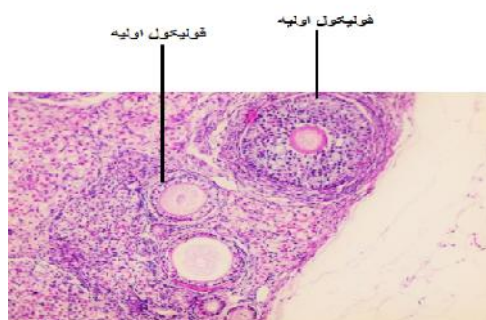
بدون در نظر گرفتن اندازه آن‌ها و بافت زمینه تخمدان) تفاوت معنی‌داری بین گروه کنترل و شم با گروه واریکوسل دیده نشد. یعنی واریکوسل باعث تغییر ساختار بافت‌شناسی تخمدان نشد (شکل ۲ و ۳ و ۴).



شکل ۲: مقاطعی از تخمدان: در تصویر سمت راست تعدادی از فولیکول‌های موجود در کورتکس با بزرگمایی ۱۰۰ و در تصویر سمت چپ کورتکس و مدولا بی تخمدان با بزرگمایی ۴۰ قابل مشاهده است.



شکل ۳- مقاطعی از تخمدان به همراه فولیکول‌های ثانویه

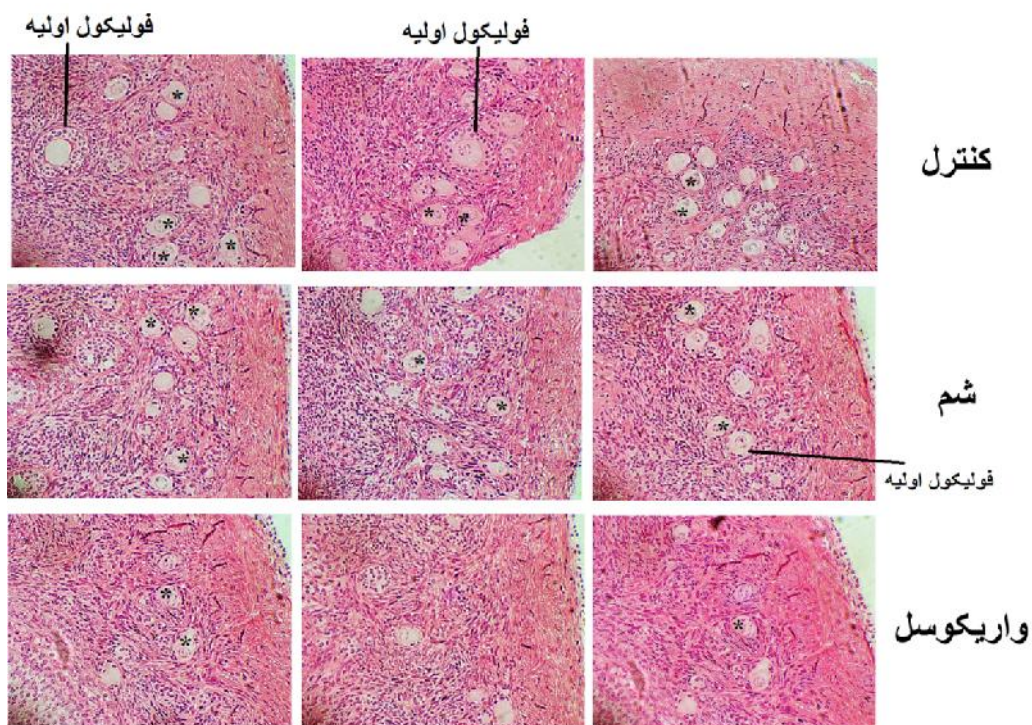


شکل ۴: مقطع تخمدان به همراه فولیکول‌های اولیه موجود در کورتکس

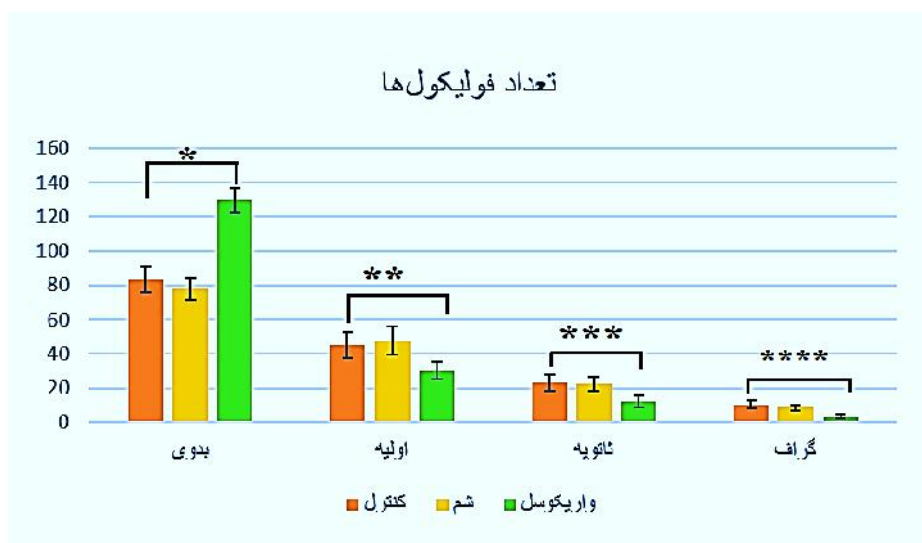
بیشتر از گروه کنترل و شم بود (P ۰/۰۵). تعداد فولیکول‌های اولیه، ثانویه و گراف در گروه واریسی به‌طور معنی‌دار کمتر از گروه کنترل بود (P ۰/۰۵) (نمودار ۱، شکل ۵).

تعداد فولیکول‌های تخمدان

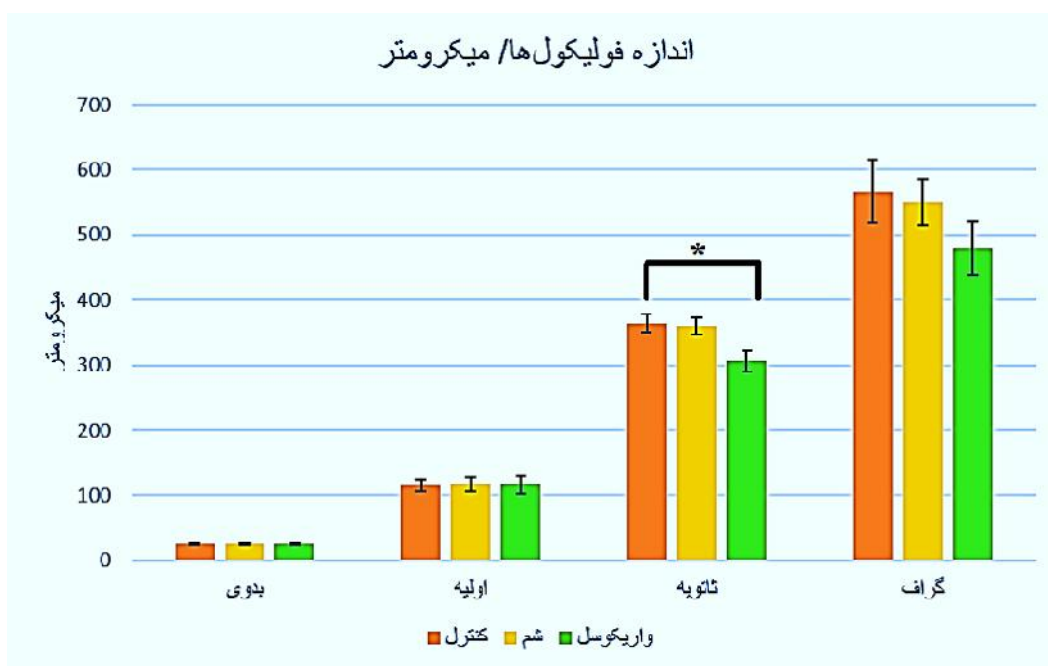
نتایج حاصل از مطالعه هیستومورفومتریک تخمدان نشان داد که در مقایسه بین تعداد فولیکول‌ها، در تخمدان گروه‌های مختلف، تعداد فولیکول‌های بدوی در تخمدان گروه واریسی



شکل ۵: مقطع تخمدان در گروه‌های مختلف. تعداد فولیکول‌ها در گروه‌های مختلف قابل مشاهده است



نمودار ۱: تعداد فولیکول‌ها در گروه‌های مختلف. نتایج بر اساس $Means \pm SEM$ نوشته شده است. $P < 0.05$ *. گروه واریکوسل در مقایسه با گروه کنترل و شم. $P < 0.05$ ** در مقایسه گروه واریکوسل با کنترل و شم. $P < 0.05$ *** در مقایسه گروه واریکوسل با کنترل و شم. $P < 0.05$ ****



نمودار ۲: اندازه فولیکول‌ها در گروه‌های مختلف. نتایج بر اساس $Means \pm SEM$ نوشته شده است. $P < 0.05$ *. گروه واریکوسل در مقایسه با گروه کنترل و شم.

اندازه فولیکول‌های تخمدان

نتایج نشان داد که به جز فولیکول ثانویه، که اندازه آن در گروه واریسی به‌طور معنی‌دار کمتر از گروه کنترل بوده است ($p < 0.05$) اندازه فولیکول‌های بدوی، اولیه و گراف در گروه‌های مختلف اختلاف معنی‌داری با یکدیگر نداشتند (نمودار ۲).

بحث

در این مطالعه مشخص شد که واریس ورید تخمدانی می‌تواند بر تعداد فولیکول‌ها تأثیر بگذارد. در این ارتباط مطالعه‌ای که توسط محققین مختلف انجام گرفت نشان داده که واریسی شدن طولانی مدت وریدهای تخمدان ممکن است سبب هایپوفانکشن تخمدان شود. محققین فرضیه‌ای مطرح کردند که واریس ورید تخمدانی مشابه واریکوسل تستیکولار می‌تواند عاملی برای ایجاد ناباروری باشد. بر مبنای این فرضیه در سال ۲۰۱۱ دو مورد حاملگی گزارش شده است که زنان نابارور بعد از عمل جراحی و موفقیت در رفع انسداد وریدهای تخمدانی بارور شده‌اند (۱۲). مطالعه اخیر بدنبال اثبات آسیب ناشی از واریکوسل در بافت تخمدان مشابه آنچه در بافت تستیکولار روی می‌دهد انجام گرفت، البته بر خلاف مطالعه Gokdeniz (۱۵)، در این مطالعه برای رسیدن به نتایج درست، سیکل پرواستروس در نظر گرفته شد تا تمام تخمدان‌های مورد بررسی در یک فاز قرار گیرند، چون همان‌طور که آشکار است فاز تخمک‌گذاری خود شرایط التهابی و استرسی برای تخمدان ایجاد می‌کند. پس یکسان سازی فاز برای تخمدان‌ها الزامی است تا اثر واریس با اثر ناشی از استرس مربوط به تخمک‌گذاری از یکدیگر مجزا گردند. لذا به‌منظور بررسی عوارض حاصل از واریکوسل با کمک میکروسکوپ نوری در بافت تخمدانی به بررسی اندازه و تعداد فولیکول‌های مختلف در سه گروه پرداخته شد. در مطالعات گذشته بیان شده است که احتمال واریکوسل یک طرفه با احتمال ۹۰ درصد در سمت چپ، با احتمال کم دوطرفه و به ندرت مربوط به سمت راست می‌باشد (۱۳). در مطالعه اخیر نیز واریسی شدن در سمت چپ صورت گرفت. در این ارتباط مطالعه‌ای که توسط Turner (۳) انجام گرفت با بستن نسبی ورید کلیوی چپ می‌توان واریکوسل تجربی ایجاد کرد. در این مطالعه تعداد فولیکول‌های اولیه، ثانویه و گراف در گروه واریسی نسبت به گروه کنترل کاهش

معنی‌داری داشته است. این کاهش به‌خاطر عدم رشد فولیکول‌های بدوی در تخمدان است تعداد فولیکول‌های بدوی در گروه واریسی بیشتر از سایر گروه‌ها بود. همچنین در این مطالعه بعد از ۲ ماه القای واریکوسل مطالعه مقاطع بافت شناسی تخمدان‌ها نشان داد که در گروه واریسی ساختار و مورفولوژی تخمدان‌ها تفاوت معنی‌داری را بین گروه کنترل و واریسی مشاهده نشد. پس می‌توان گفت القای واریکوسل باعث تغییرات مورفولوژیک در تخمدان نمی‌شود و وزن تخمدان‌ها در بین گروه‌ها اختلاف معنی‌داری را نشان نداد. در اندازه‌گیری قطر فولیکول‌ها اختلاف معنی‌داری در اندازه فولیکول‌های بدوی، اولیه و گراف بین گروه کنترل و واریسی وجود نداشت. فقط اندازه فولیکول‌های ثانویه در موش‌های واریسی نسبت به گروه کنترل کاهش معنی‌داری داشته است. این نشان می‌دهد که رشد فولیکول‌ها در مرحله‌ای از رشد در گروه واریسی کاهش پیدا می‌کند. در شمارش تعداد فولیکول‌ها بین تعداد فولیکول‌های بدوی در گروه واریسی نسبت به گروه کنترل افزایش معنی‌داری داشت. همان‌طور که می‌دانیم تعداد فولیکول‌های بدوی در تخمدان در بدو تولد عدد مشخصی هست و هر چقدر فولیکول‌ها رشد پیدا کنند و به فولیکول‌های اولیه تبدیل شوند، تعداد فولیکول‌های بدوی کاهش پیدا می‌کند. نتایج نشان داد رشد فولیکول‌ها در گروه واریسی کاهش پیدا کرده و بنابراین تعداد زیادی از فولیکول‌ها در گروه واریسی به‌صورت بدوی باقی می‌ماند.

همچنین تعداد فولیکول‌های اولیه و ثانویه و گراف در گروه واریسی نسبت به کنترل و شم کاهش معنی‌دار داشت و این کاهش به‌دلیل عدم رشد فولیکول‌های بدوی در تخمدان است زیرا تعداد فولیکول‌های بدوی در گروه واریسی بیشتر از سایر گروه‌ها بود.

جهت شفاف‌سازی اثرات واریکوسل بر پارامترهای مورفولوژی و ماهیت DNA اسپرم تحقیقی انجام گرفت که اثرات متنوع واریکوسل را بر میزان توانایی لقاح آزمایشگاهی در رت تخمین می‌زد. نتایج بافتی با میکروسکوپ نوری نشان داد که اثرات منفی واریکوسل باعث شده است که پارامترهای ریختی اسپرم‌های مورد مطالعه نسبت به گروه کنترل در سطوح پایین‌تری قرار گیرد و طبق ارزیابی انجام گرفته با Fluorescent Microscope در همه گروه‌ها به مرور زمان آسیب به DNA اسپرم مشاهده شد. نتیجه این‌که، واریکوسل به‌طور قابل توجهی

وریدهای تخمدانی ممکن است موجب افت عملکرد تخمدان و ناباروری شود (۱۷). در تحقیق دیگر افزایش Malondialdehyde، تغییر در سطح هورمون‌های FSH، LH، PRL، تغییر در ساختار میتوکندری‌ها و افزایش سطح ROS را در تخمدان موش صحرایی ماده واریکوسلی گزارش کردند (۱۸).

نتیجه‌گیری

از مطالعه حاضر چنین استنباط می‌شود که واریس ورید تخمدانی موجب تاثیر بر روند تکاملی فولیکول‌های تخمدانی شده و موجب کاهش قطر برخی از انواع فولیکول‌ها می‌شود.

توانایی اسپرم را جهت لقاح آزمایشگاهی کاهش می‌دهد (۱۴). در تحقیق دیگری القای واریکوسل به بافت بیضه‌ی سمت راست رت در مقایسه با بافت بیضه‌ی سمت چپ به‌طور قابل توجهی در همه پارامترهای مورد بررسی آسیب کمتری وارد کرد (۱۵). محققین دیگر گزارشی مبنی بر اثر منفی واریس ورید تخمدانی سمت چپ بعد از گذشت ۳۰ روز از القای واریس را بدون تغییر بافتی خاصی در گروه واریسی ارائه داشتند، ولی گرفتگی در عروق در بافت گروه واریسی را بر خلاف گروه کنترل مشاهده نمودند (۱۶). بررسی‌ها نشان داد که واریکوسل طولانی مدت

منابع

- Giardino I, Fard AK, Hatchell DL, Brownlee M. Aminoguanidine inhibits reactive oxygen species formation, lipid peroxidation, and oxidant-induced apoptosis. *Diabetes*. 1998; 47(7): 1114-20.
- Eisenberg ML, Lipshultz LI. Varicocele-induced infertility: newer insights into its pathophysiology. *Indian journal of urology: IJU: journal of the Urological Society of India*. 2011; 27(1): 58.
- Turner T. The study of varicocele through the use of animal models. *Human reproduction update*. 2001; 7(1): 78-84.
- Tinelli A, Prudenzano R, Torsello M, Malvasi A, et al. Suprapubic percutaneous sclero-embolization of symptomatic female pelvic varicocele under local anesthesia. *Eur Rev Med Pharmacol Sci*. 2012; 16(1): 111-7.
- Bittles M.A, Hoffer E.K, eds. Gonadal vein embolization: treatment of varicocele and pelvic congestion syndrome. *Seminars in interventional radiology*; 2008; Thieme Medical Publishers.
- Cura M, Cura A. What is the significance of ovarian vein reflux detected by computed tomography in patients with pelvic pain? *Clinical imaging*. 2009; 33(4): 306-10.
- Krzyciak W, Kózka M. Generation of reactive oxygen species by a sufficient, insufficient and varicose vein wall. *Acta Biochim Pol*. 2011; 58(1): 89-94.
- H Sekhon L, Gupta S, Kim Y, Agarwal A. Female infertility and antioxidants. *Current Women's Health Reviews*. 2010; 6(2): 84-95.
- Hubscher C, Brooks D, Johnson J. A quantitative method for assessing stages of the rat estrous cycle. *Biotechnic & Histochemistry*. 2005; 80(2): 79-87.
- Bolon B, Bucc TJ, Warbritton AR, Chen JJ, et al. Differential follicle counts as a screen for chemically induced ovarian toxicity in mice: results from continuous breeding bioassays. *Fundam Appl Toxicol*. 1997; 39: 1-10.
- Myers M, Britt KL, Ebling FJP, Kerr JB. Methods for quantifying follicular numbers within the mouse ovary. *Reproduction*. 2004; 127: 569-580.
- Tarazov P, Prozorovskij K, Rumiantseva S. Pregnancy after embolization of an ovarian varicocele associated with infertility: report of two cases. *Diagn Interv Radiol*. 2011; 17(2): 174-6.
- Cocuzza M, Cocuzza MA, Bragais FMP, Agarwal A. The role of varicocele repair in the new era of assisted reproductive technology. *Clinics*. 2008; 63(3): 395-404.
- García-Peiró A, Martínez-Heredia J, Oliver-Bonet M, Abad C, et al. Protamine 1 to protamine 2 ratio correlates with dynamic aspects of DNA fragmentation in human sperm. *Fertility and sterility*. 2011; 95(1): 105-9.
- Gokdeniz R, Ozbek E, Mizrak B, Ozen S. Female Varicocele: ; A Rat Model. *Turgut Ozal Tip Merkezi Dergisi*. Gupta S. Banerjee. J. 1999; 6(3): 183-6.
- Galkin E, Grakova L, Naumova E. [Roentgenovascular surgery of hypofunctional ovaries in varicosities of the ovarian veins]. *Vestnik rentgenologii i radiologii*. 1990(5): 51-9.
- Heydari L, Mugahi SMHN, Fazelipour S, Koruji M, et al. Efectos de las Venas Ováricas Varicosas sobre la Estructura Mitocondrial, Niveles de Malondialdehído y Balance Prooxidantes: antioxidantes en Ovarios de Ratas. *International Journal of Morphology*. 2015; 33(3): 930-5.

Effect of ovarian varicose vein on histomorphological and histomorphometric of ovarian in adult rat

Fazelipour S. Ph.D.¹, Abbasi N. MD¹

1. Department of Anatomy , Tehran Medical Sciences Branch1 , Islamic Azad University, Tehran, Iran.

* Email corresponding author: ni_nilooo@yahoo.com

Received: 7 Feb. 2016

Accepted: 12 Jun. 2016

Abstract

Aim: The aim of this study was to determine whether varicocele can cause any changes in number and size of ovarian follicles.

Materials and methods: In this study, 30 adult female Wistar albino rats in 3 groups (n=10) consisting of: 1. control, 2. Sham and 3. varicocele are prepared. Varicocele group were operated and left ovarian vein was respectively closed. After 2 months the animal scarified and the ovaries taken for histological process. Statistical analysis was performed using the one way ANOVA and Turkey's tests were used for *post hoc* multiple comparisons, was considered statistically significant.

Results: There is no significant differences in rat and ovary weights before and after varicose induction between groups. The number of primordial follicles in varicocele group increased significantly. The number of primary, secondary and graffian follicles in varicocele group decreased significantly. The size of secondary follicles in varicocele group decreased significantly ($P<0.05$).

Conclusions: Finally the results of this study shows that varicocele may lead to increased female infertility through various factors, which includes changes in follicular growth.

Key words: Rat, Ovary, Histological, Ovarian vein varicose, Ovarian follicles