مقاله پژوهشی

مجله سلول و بافت (علمی- پژوهشی)
جلد ٦، شماره ٢، تابستان ١٣٩٤، ١٩٤-١٨٧

اثر نانوذرات اکسید روی بر هیستولوژی غده جنسی موش نر و تاثیر آن بر فاکتورهای جنسی سرم خون

رحمت اله فتاحیان دهکردی Ph.D. [1*]، سعید حیدرنژاد Ph.D. [2]، عاطفه عامری M.Sc. [3]

١- دانشگاه شهرکرد، دانشکده‌ی دامپزشکی، گروه علوم تشریح، شهرکرد، ایران
٢- دانشگاه شهرکرد، دانشکده‌ی علوم پایه، گروه علوم پایه، شهرکرد، ایران
٣- دانشجوی کارشناسی ارشد رشته‌ی فیزیولوژی جانوری، دانشگاه شهرکرد، شهرکرد، ایران

* پست الکترونیک نویسنده مسئول: fatahian_1349@yahoo.com

تاریخ دریافت: ١٣٩٣/٨/١١ تاریخ پذیرش: ١٣٩٣/١٢/١٩

چکیده

هدف: در این مطالعه اثر سمیت نانوذرات اکسید روی بر برخی هورمون‌های جنسی نر در سرم خون و بافت بیضه رت‌های سالم بالغ مورد مطالعه قرار گرفت.

مواد و روش‌ها: موش‌ها در پنج گروه، شامل یک گروه کنترل و چهار گروه تیمار تقسیم شدند. نانوذرات اکسید روی در دو غلظت ٢/٥ و ١ گرم بر کیلوگرم وزن جانور برای دو گروه از تیمارها به‌صورت خوراکی (گاواژ) و برای دو گروه از تیمارها به‌صورت تزریق داخل صفاقی تجویز شد. اثر نانو ذرات و آسیب بافتی آن در بیضه بعد از یک، هفت و چهارده روز پس از تیمار مورد مطالعه قرار گرفت.

نتایج: آزمایش‌های سرم خون نشان داد که سطح LH و FSH سرم در گروه های تیمار با نانوذرات اکسید در مقایسه با شاهد کنترل افزایش یافت ($P<0.05$). همچنین بررسی اسلاید های بافتی بیضه، آسیب های بافتی مشخصی را در هر چهار گروه تحت تیمار با نانوذرات اکسید روی نسبت به گروه کنترل نشان داد. این آسیب‌ها بی نظمی در طبقات سلولی، لوله‌های فاقد سلول‌های اسپرم ساز، پرخونی در بافت بینابینی اطراف لوله‌های سمی‌نیفر و تغییرات هسته سلول‌های اسپرم ساز را نشان می‌دهند.

نتیجه‌گیری: نتایج مطالعه حاضر اثر نانوذره اکسید روی را بر ساختار مورفولوژیک و هورمون‌های جنسی نشان می‌دهد.

واژگان کلیدی: نانوذرات اکسید روی، سیستم تولیدمثلی نر، هورمون‌های جنسی، اسپرم، لوله‌های اسپرم ساز

مقدمه

نانوذرات اکسید روی به‌خاطر خصوصیات منحصر به‌فرد و اشکال گوناگون به‌طور گسترده‌ای در وسایل الکترونیکی نوری، لوازم آرایشی، کاتالیزورها، سرامیک‌ها، رنگدانه‌ها و غیره به‌کار می‌روند. گزارشات قبلی مطرح کردند که نانوذرات اکسید روی زیست ایمن (biosafe) و زیست سازگار (biocompatible) می‌باشد و می‌تواند در مواد زیست پزشکی به‌کار برده شود. با این‌حال مطالعات سم‌شناسی(toxicological) نشان داد که نانوذرات اکسید روی عوارض جانبی نیز بر روی سلامتی انسان و گونه‌های زنده داشت. ایمنی زیستی نانوذرات اکسید روی هنوز یک مسئله بحث برانگیز است (۱). بیشترین استفاده از روی در گالوانیزه کردن آهن و محصولات فولادی است. در صنعت سولفات روی به‌عنوان یک کاتالیزور، بازدارنده خوردگی، الکترولیت و به‌عنوان رنگدانه در رنگ‌ها مورد استفاده قرار می‌گیرد. همچنین یکی از اجزای خاص کود، تغذیه حیوانات و نگه‌دارنده چوب می‌باشد. احتراق چوب و سوزاندن زباله منابع مهم دیگر روی در محیط زیست هستند (۲). نانوذرات اکسید روی به‌خاطر خصوصیات منحصر به‌فرد نوری، کاتالیکی، نیمه هادی، پیزوالکتریک و مغناطیسی به‌طور گسترده تولید و از نظر تکنولوژیکی کاربرد دارد (۳).

گزارشات اخیر نشان می‌دهد که بسیاری از نانوذرات اثر مضر یا سمی بر روند اسپرماتوژنز دارند. در مقابل، برخی از نانوذرات اثر غیر سمی یا مفید بر روند اسپرماتوژنز دارند. این گزارش‌ها نشان می‌دهند که گونه‌های حیوانی، نحوه مصرف دارو، دوز نانوذره و ویژگی‌های آن (به‌عنوان مثال، اندازه، شکل، ترکیب شیمیایی، سطح و بار سطحی) نقش مهمی در تعیین اثر نانوذرات بر روند اسپرماتوژنز دارد. چگونگی نفوذ نانوذرات به سد خونی بیضه ای نقش بسیار حیاتی در توضیح سمیت نانوذرات بر روند اسپرماتوژنز دارد (۴). تاکدا و همکاران (۵) مجموعه دانه‌های پراکنده شده در لوله‌های آسیب دیده در سراسر بافت بیضه را مشاهده کردند و نشان دادند که نانوذرات دی اکسید تیتانیوم، تاثیر منفی بر روند اسپرماتوژنز، تحرک اسپرم‌های اپی‌دیدیم دارند و تغییرات هیستوپاتولوژیکی ایجاد شده در بیضه موش سوری را القا می‌کنند. در مطالعه اثرات نانوذرات طلا بر اسپرم، نفوذ نانوذرات طلا به سلول‌های اسپرم مشاهده شد که این نانوذرات می‌توانند منجر به قطعه قطعه شدن DNA اسپرم شوند و تحرک اسپرم با حضور نانوذرات طلا تحت تاثیر قرار می گیرد به‌طوری‌که۲۵ تا از اسپرم‌های در معرض نانوذرات طلا متحرک نبودند (۶).

مواد و روش‌ها

تعداد ۴۵ سر موش صحرایی با وزنی حدود ۱۰±۲۰۰ گرم از لانه‌ی تکثیر حیوانات آزمایشگاهی دانشگاه جندی شاپور اهواز خریداری گردید و در شرایط دما و رطوبت مناسب نگه‌داری شدند. غذای موش‌ها به‌صورت گلوله‌ها و پلیت‌هایی است که حاوی تقریبا تمام مواد غذایی و ویتامین‌های مورد نیاز برای بدن موش‌ها می‌باشد که به‌میزان مورد نیاز خریداری شد. تعداد ۵ قفس پلاستیکی با اندازه ۳۵ در ۵۵ سانتی‌متر تهیه شد. در کف قفس‌ها خاک اره ریخته و در داخل هر قفس ۹ موش قرار داده شد و به‌منظور جلوگیری از بیمار شدن موش‌ها و رعایت بهداشت، قفس‌ها را هر سه روز یک بار تمیز نموده و خاک اره تازه در آن قرار می‌گرفت.

حیوانات به‌صورت تصادفی به پنج گروه شامل یک گروه کنترل و چهار گروه تیمار تقسیم شده و در هر گروه ۹ سر موش قرار گرفت. گروه کنترل- حیوانات این گروه، از روز آغاز تیمار روزانه آب و غذا دریافت کردند. گروه تیمار یک، حیوانات این گروه در روز آغاز ۲/۵ میلی‌گرم از نانوذرات اکسید روی را به‌صورت تزریق درون صفاقی دریافت کردند. گروه تیمار دو، حیوانات این گروه در روز آغاز ۲/۵ میلی‌گرم از نانوذرات اکسید روی را به‌صورت گاواژ دریافت کردند. گروه تیمار سه، حیوانات این گروه در روز آغاز ۱ میلی‌گرم از نانوذرات اکسید روی را به‌صورت تزریق درون صفاقی دریافت کردند. گروه تیمار چهار- حیوانات این گروه در روز آغاز ۱میلی‌گرم از نانوذرات اکسید روی را به‌صورت گاواژ دریافت کردند.

با گذشت ۱، ۷ و ۱۴ روز از آغاز تیمار موش‌ها با نانوذرات اکسید روی، جهت مطالعات بافت شناسی و بررسی فیزیولوژی بیضه، بر روی تعدادی از حیوانات عمل خون گیری به‌طور مستقیم از قلب آن‌ها صورت گرفت. پس از خون‌گیری، برای جدا کردن سرم از لخته، هر کدام از نمونه‌های خونی به‌مدت ده دقیقه با سرعت ۱۵۰۰ دور در دقیقه سانتریفوژ شدند. سپس توسط سمپلر، سرم از لخته جدا شد و نمونه‌ها تا زمان انجام سنجش آنزیمی برای اندازه گیری سطح آنزیم‌های سرم خون، در دمای ۲۰- درجه سانتی‌گراد نگه‌داری شدند. هورمون‌های محرک فولیکولی (FSH) و هورمون لوتینی (LH) با استفاده از

کیت‌های مارک Cusabio ساخت کشور آمریکا (ng/ml) مورد اندازه‌گیری قرار گرفتند.

۲۴ ساعت پس از اینکه نمونه‌های بافتی بیضه، درون فرمالین ۵ درصد قرار داده شدند، محلول فرمالین به‌منظور نفوذ بیشتر فرمالین به‌درون بافت، تعویض شد. از هر یک از بافت‌های بیضه در هر گروه، مقاطعی برای تهیه اسلایدهای هیستوپاتولوژی تهیه شد. سپس این اسلایدها برای طی مراحل آب‌گیری، شفاف سازی و پارافینه کردن، درون دستگاه اتوتکنیکون قرار داده شدند. در مرحله آخر رنگ‌آمیزی هماتوکسیلین و ائوزین (H&E) بر روی مقاطع بافتی صورت پذیرفت.

آنالیزهای آماری: تمامی داده‌ها به‌صورت (M±SE) نمایش داده شدند. آنالیز واریانس یک‌طرفه (ANOVA) و آزمون دانکن برای مقایسه میانگین‌های مربوط به گروه کنترل با هر یک از گروه‌های تیمار و نیز مقایسه میانگین‌ها بین گروه های تیمار، با استفاده از نرم افزار SPSS انجام گرفت. اختلاف معنی‌داری بین گروه‌ها p<۰/۰۵ در نظر گرفته شد. برای رسم نمودار مربوط به تغییرات فاکتورهای سرمی در گروه‌های مختلف تیمار و شاهد از نرم افزار Excel استفاده شد.

نتایج

نتایج هورمونی

بررسی آماری داده‌های به‌دست آمده از مقدار هورمون LH موجود در سرم خون نشان داد که سطح LH سرم در چهار گروه نسبت به گروه کنترل افزایش یافته است که این افزایش در دوزهای متفاوت و در دو روش تزریق و گاواژ نسبت به گروه کنترل معنی‌دار بود (p<۰/۰۵). مقایسه میانگین میزان هورمون LH موجود در سرم خون در زمان‌های مختلف اندازه گیری و در دوزهای مشخص در تیمار نانوذرات اکسید روی، بین گروه تیمارها و گروه کنترل و همچنین بین دو گروه تیمار با دوزهای ppm ۱ و ۲/۵ نانوذرات اکسید روی (به‌ترتیب سمیت کم و زیاد) از لحاظ آماری تفاوت معنی‌داری داشت (p[۰/۰۵) (شکل ۱).

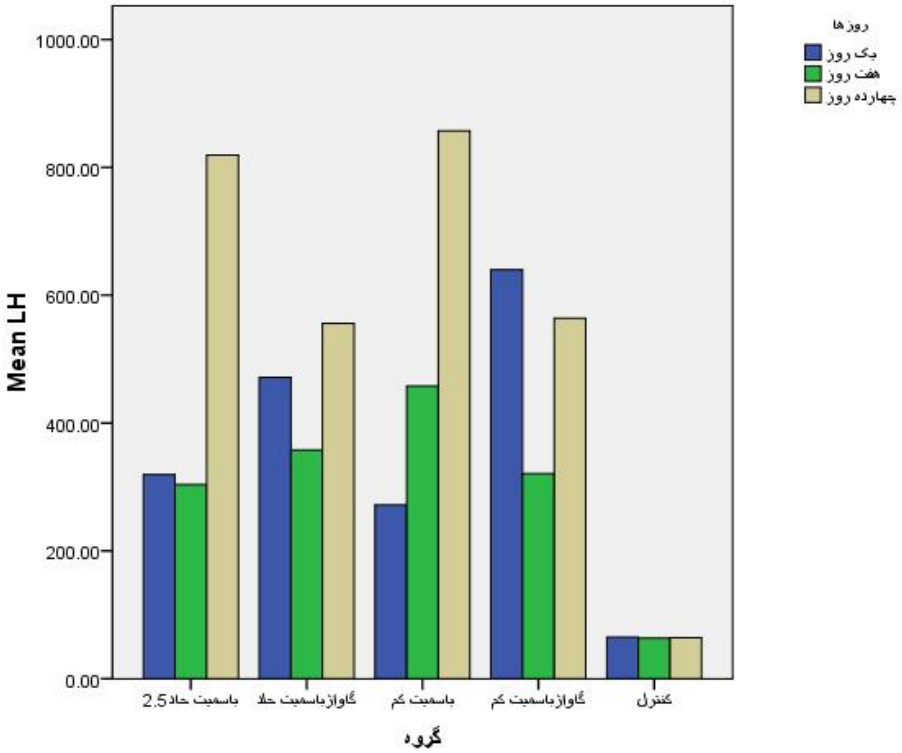

شکل ۱: نشانگر مقایسه میزان تغییرات هورمون لوتینی (LH-) در گروه کنترل و تیمار (ng/mi)

براساس مقایسه مقادیر میانگین حاصل از غلظت هورمون FSH موجود در سرم خون درگروه‌های تیمار با نانوذرات اکسید روی با دوزهای ppm ۱ و ۲/۵ (به‌ترتیب سمیت کم و زیاد)، غلظت FSH تغییر معنی‌داری در زمان‌ها و دوزهای مشخص نسبت به گروه کنترل نشان داد (p<۰/۰۵) (شکل ۲).

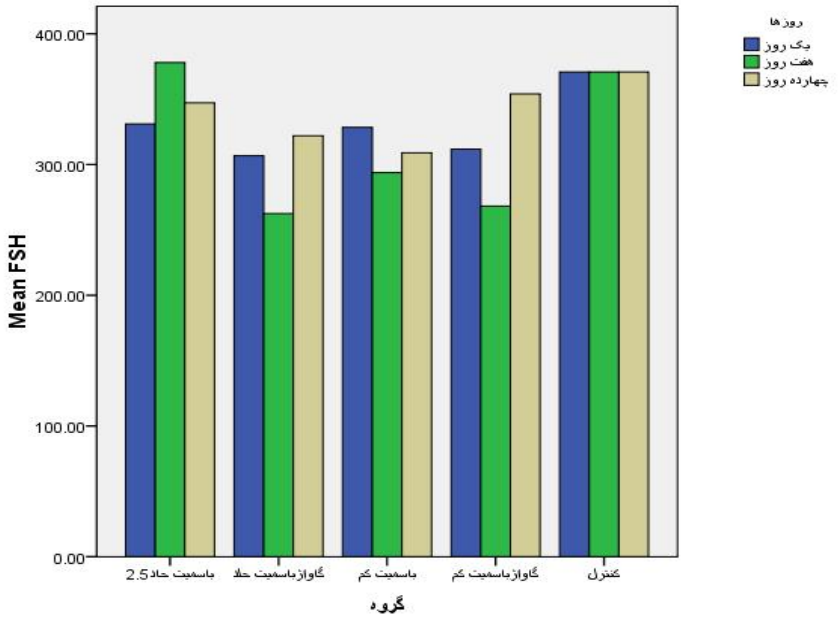

شکل ۲: نشانگر مقایسه میزان تغییرات هورمون محرک فولیکولی (FSH) در گروه کنترل و تیمار (ng/mi)

نتایج هیستوپاتولوژی

نتایج نشان داد که درگروه کنترل، لوله‌های اسپرم ساز به‌طور منظم و مشخص به‌همراه بافت بینابینی به‌صورت طبیعی با نظم سلولی در ردیف دودمان سلولی زایا و تعداد فراوان سلول‌های زایا در لوله‌های اسپرم ساز و فضای بین سلولی طبیعی مشاهده گردید. این مشاهدات علائم بافت کاملا طبیعی بیضه موش را نشان می‌دهد. در زیر کپسول بیضه ساختار طبیعی لوله‌های اسپرم ساز همراه با ساختار نرمالی از بافت بینابینی آشکارا مشخص بود. هرلوله اسپرم ساز از سمت خارج توسط غشای پایه پیوسته محصور شده بود. بر روی غشا پایه، اولین ردیف سلولی به‌نام سلول‌های اسپرماتوگونی قرار گرفته بود. سلول‌های این لایه سیتوپلاسم کمی روشن با هسته تیره داشتند. در لایه دوم سلول‌های بسیار بزرگتر از اسپرماتوگونی با سیتوپلاسم غنی تر و هسته تیره به نام اسپرماتوسیت اولیه مشهود بود. درلایه سوم یکسری سلول‌هایی که شمار آن‌ها فراوان بود به‌نام اسپرماتید قرار گرفته بود. این سلول‌ها کوچک‌ترین سلول‌های داخل لوله بوده و هسته ای کمرنگ‌تر از اسپرماتوسیت اولیه را شامل می‌شدند. در داخل لوله لومن سلول‌هایی با دم بلند قابل مشاهده بودند (شکل ۳).

نتایج گروه تیمار در دو مرحله‌ی تزریق داخل صفاقی و گاواژ نشان داد که در سرتاسر لام بافتی در بین لوله‌های اسپرم ساز پرخونی در برخی از رگ‌ها مشاهده گردید. در داخل این رگ‌ها علاوه بر گلبول‌های قرمز لنفوسیت هم مشاهده شد. در اکثر لوله‌های اسپرم ساز اسپرماتوزوآ به شکلی که در گروه کنترل وجود داشت مشاهده نشد. در برخی از لوله‌ها مایع صورتی رنگ به‌شکل ماده کلوئیدی وجود داشت. در داخل لوله‌های اسپرم ساز نظم طبقات سلولی دستخوش بی نظمی نسبت به گروه کنترل شده بود بدین شکل که سلول‌های اسپرماتوگونی در زیر غشا پایه سلول‌های اسپرم ساز مشاهده گردید اما هسته‌ی سلول‌های اسپرماتوسیت اولیه کوچک شده و قوام خود را از دست داده بود و سیتوپلاسم خیلی کمرنگ‌تر به چشم می‌خورد. در لایه سوم اسپرماتیدها کمتر مشخص بودند. این نتایج نشان داد که آسیب‌های بافتی وارده به شکلی که در بالا توصیف شد، در گروه تزریقی در روزهای اول تا هفتم بیش از گروه گاواژ در روزهای مشابه بود و شدت آسیب‌ها در غلظت ۲/۵ ppm بیش از شدت غلظت ppm ۱ بود (شکل ۴).

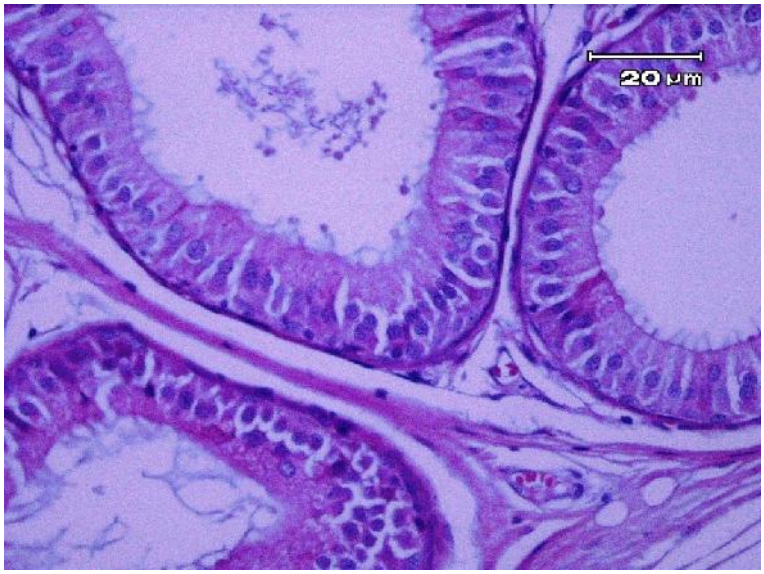

شکل ۳: ساختار میکروسکوپی بیضه در گروه کنترل، به نظم ردیف‌های سلولی دقت شود؛ (بزرگ‌نمایی ×۴۰؛ رنگ آمیزی هماتوکسیلین و ائوزین).

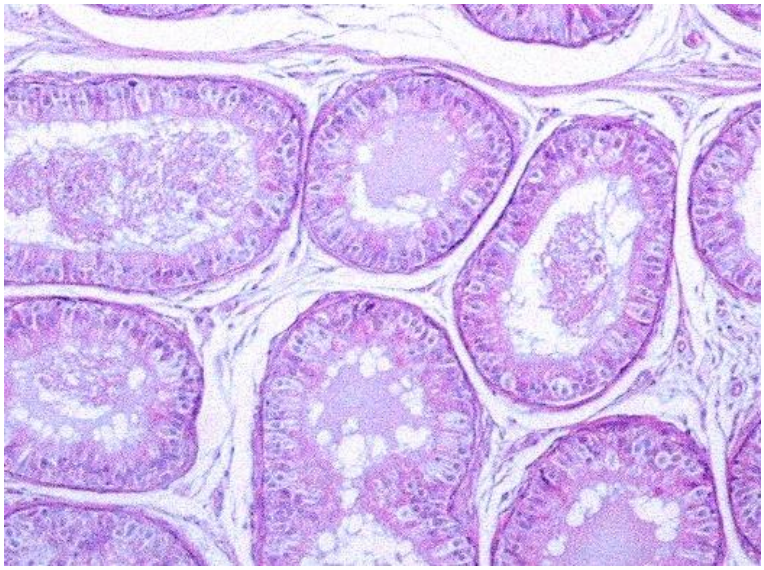

شکل ۴: ساختار میکروسکوپی بیضه در گروه تیمار، به کلوئیدی شدن حفره داخلی لوله‌ها دقت شود؛ (بزرگ‌نمایی ×۲۰؛ رنگ آمیزی هماتوکسیلین و ائوزین).

بحث

در مطالعه‌ی حاضر که سمیت نانوذرات اکسید روی به‌صورت خوراکی و تزریق داخل صفاقی در دو دوز متفاوت مورد ارزیابی قرار گرفت، نشان داد که این نانوذرات می‌توانند باعث ایجاد علائم بالینی مشخص مانند: حالت تهوع، پرخاش‌گری، کاهش وزن و حتی مرگ و میر شوند. در همین راستا بررسی سمیت حاد نانوذرات و میکروذرات پودر روی در موش‌های آزمایشگاهی به‌وسیله‌ی Wang و همکارانش (۷)، علائم شدیدی از تهوع، استفراغ و اسهال را در موش‌های تیمار شده با نانوذرات پودر روی در روزهای آغازین تیمار نشان داد که با گزارش‌های قبلی در رابطه با تجویز زیاده از حد نمک‌های روی به‌صورت خوراکی منطبق بود. با این‌حال تنها علائم اندکی در موش‌های تیمار شده با میکروذرات پودر روی مشاهده شد. موش‌های تیمار شده با نانوذرات پودر روی کاهش رشد مشخصی را در مقایسه با هر دو گروه موش‌های تیمار شده با میکروذرات پودر روی و گروه کنترل در سه روز اول بعد از تیمار نشان دادند. همچنین در

همین مطالعه مرگ دو موش در گروه تیمار با نانوذرات پودر روی نشان داد که پودر روی در مقیاس نانو، احتمالا راحت‌تر سبب انسداد روده‌ای می‌شود. از آنجاکه مواد نانومقیاس در محیط‌های گوناگون به آسانی تجمع می‌یابند، معتقدند که پودر روی نانومقیاس می‌تواند به آسانی در بدن جانوران نیز تجمع یابد.

بررسی آنالیز آماری در خصوص اثر نانوذرات اکسید روی بر روی غلظت سرمی هورمون LH نشان داد که نانوذرات اکسید روی با دوزهای ۱ و ۲/۵ ppm سبب افزایش معنی‌داری در غلظت هورمون‌ها در۱۴ روز پس از تیمار نسبت به گروه کنترل شده است ($p\leq ۰/۰۵$).

این افزایش غلظت هورمون‌ها می‌تواند ناشی از اثر نانوذرات اکسید روی بر روی سلول‌های لایدیگ و در نتیجه افزایش تولید این هورمون باشد. نانوذرات اکسید روی می‌توانند بر فعالیت میتوکندری سلول‌های لایدیگ تاثیر گذاشته و در نتیجه فعالیت ترشحی آن را زیاد کنند. از طرفی نانوذرات اکسید روی باعث افزایش مولکول‌های اکسیژن واکنش‌پذیر نظیر سوپراکسیداز شده و باعث افزایش اکسیداسیون مولکول‌هایی نظیر پروتئین‌ها می‌گردند، که باعث مرگ سلولی می‌شوند (۸).

تحقیقات نشان داده اند که درمان با استفاده از نانوذرات اکسید روی به‌صورت داخل وریدی، مقدار FSH و LH اندازه‌گیری شده در روز ۷ و ۱۴ پس از تزریق را افزایش داده است (۹). برخی از مطالعات نشان می‌دهند که نانوذرات می‌توانند باعث افزایش رونویسی mRNA پروتئین تنظیم کننده‌ی حاد استروئیدساز بیضه شوند که این افزایش، توانایی زنده ماندن سلول‌های لایدیگ و تولید هورمون‌های استروئیدی را تحت تاثیر قرار می‌دهد (۳ و ۱۰).

اثرات مضر نانوذرات با ویژگی ضد آندروژنی آن نیز شناخته شده که این خاصیت ضد آندروژنی آن می‌تواند مسئول افزایش بروز اختلالات در عمل‌کرد سیستم تولیدمثلی نر مانند آسیب بافتی بیضه و کاهش تعداد اسپرم، باشد (۳).

پروتئین تنظیم کننده حاد استروئیدساز در تنظیم انتقال کلسترول به غشای داخل میتوکندری و افزایش تولید هورمون‌های استروئیدی نقش دارد (۱۱). بنابراین فرض دیگر آن است که نانوذرات اکسید روی می‌توانند در بیان ژن Star تاثیر داشته باشند و این امکان وجود دارد که نانوذرات اکسید روی با افزایش بیان ژن پروتئین Star مانع انتقال کلسترول به غشای داخل میتوکندری شده و در نهایت از تبدیل کلسترول به پرگنولون جلوگیری کند و باعث کاهش میزان هورمون‌ها شود (۳).

در مطالعه‌ی park و همکاران (۱۲) مشخص شده است که نانوذرات می‌توانند باعث تخریب DNA سلول‌های لیدیگ شوند، که نتیجه آن، آپوپتوزیس این سلول‌ها و در نهایت مرگ سلول‌های لیدیگ می‌باشد. نتایج حاصل از تاثیر نانوذرات اکسید روی بر غلظت سرمی هورمون LH در این مطالعه نشان دهنده‌ی افزایش معنی‌دار غلظت این هورمون در دوز ۲/۵ ppm در روز ۷ نسبت به گروه کنترل می‌باشد ($p\leq ۰/۰۵$). هر چند غلظت LH در دوز ۲/۵ ppm تغییر معنی‌داری نشان داد ($p\geq ۰/۰۵$)، ولی این افزایش معنی‌دارغلظت سرمی هورمون LH در هر دو گروه تزریق (غلظت ۱ و ۲/۵ ppm) می‌تواند ناشی از کاهش هورمون تستوسترون باشد، به‌طوری‌که کاهش تستوسترون به‌صورت خود تنظیمی منفی بر هیپوتالاموس تاثیر گذاشته و میزان ترشح هورمون آزاد کننده هورمون لوتینی (LHRH) را افزایش داده و سبب افزایش تولید LH شده است (۱۳). از طرف دیگر نانوذرات اکسید روی می‌توانند باعث افزایش محصولات نیتریک اکساید شوند. نیتریک اکساید باعث افزایش cGMP می‌شود. افزایش cGMP می‌تواند سبب افزایش پروتئین کیناز G (PKG) شود که سبب افزایش ترشح LHrh از هیپوتالاموس و در نهایت افزایش LH می‌شود (۱۳). بررسی اثر نانوذرات اکسید روی بر افزایش قابل توجه LH نیاز به تحقیقات بیشتری دارد.

در این مطالعه، داده‌ها نشان داد که غلظت هورمون FSH در گروه‌های تیمار شده با نانوذرات اکسید روی با دوزهای ۱ و ۲/۵ ppm نسبت به گروه کنترل افزایش سطح هورمون را نشان داد و این افزایش غلظت هورمونی معنی‌دار بود. افزایش غلظت هورمون FSH نمی‌تواند در ارتباط با GnRH باشد، زیرا LH افزایش یافته است. این افزایش می‌تواند در ارتباط با آزادسازی هورمون Inhibin از سلول‌های رده سرتولی باشد. با توجه به نتایج حاصل از غلظت هورمون FSH شاید مکانیسم فیدبکی فقط توسط استروئیدهای بیضه اعمال نمی‌شود بلکه با تاثیر نقش مرکزی بر روی تولید GnRH، درتنظیم غلظت FSH نقش دارند و ممکن است که تغییر FSH ناشی از اثرات تعدیلی این عوامل باشد.

در این پژوهش، بررسی هیستوپاتولوژیک مقاطع بافتی بیضه با رنگ آمیزی هماتوکسیلین- ائوزین در موش‌های درمان شده با نانوذرات اکسید روی در دوزهای مختلف با غلظت۱ و ۲/۵ ppm تغییراتی از جمله واکوئله شدن لوله‌های اسپرم ساز، کاهش رده‌های سلولی زایا در مراحل مختلف اسپرماتوژنز، بی‌نظمی در ترتیب سلول‌های زایا، نابود شدن تعدادی از لوله‌های اسپرم‌سازکه در فرایند اسپرماتوژنز دخالت دارند و وجود مایع کلوئیدی در لومن لوله‌های اسپرم ساز را نشان داد.

در مطالعات قبلی که اثر نانوذرات را بر لوله‌های اسپرم ساز موش آزمایشگاهی بررسی نموده‌اند، تغییرات بافت بیضه و آسیب به سلول‌های زایا گزارش شده است (۹)، که نتایج پژوهش‌های قبلی در مورد تغییر شکل و بی‌نظمی در ترتیب سلول‌های زایا در برخی از لوله‌های اسپرم‌ساز آتروفی لوله‌های اسپرم‌ساز و دژنره شدن آن‌ها با نتایج حاصل از این تحقیق مطابقت دارد.

نتایج مطالعات Lan و همکاران (۴) و Ema و همکاران (۱۴) نشان دادند،که نانوذرات دی اکسیدتیتانیوم می‌توانند از سد خونی بیضه‌ای عبور کرده و به‌شکل دانه‌هایی در سلول‌های سرتولی تجمع یابند. این به‌نوبه خود، باعث کاهش در تعداد سلول‌های سرتولی و منجر به آسیب و به‌هم ریختگی لوله‌های اسپرم‌ساز می‌شود.

تغییرات مورفولوژی بیضه در حیوانات درمان شده با نانوذرات اکسید روی پس از استفاده از نانوذرات مشاهده شد. از این‌رو، فرآیند اسپرماتوژنز در نتیجه‌ی تخریب لوله‌های اسپرم‌ساز مختل می‌شود، که کاهش پارامترهای مورد بررسی در مطالعه تایید کننده‌ی این موضوع است. بسیاری از مطالعات *in vivo* نشان داده‌اند که مواد شیمیایی، قارچ کش‌ها، هیپوکسی و فلزاتی مانند کروم، کادمیوم و یا سرب، قطر سلول‌های اپی‌تلیال لوله‌های اسپرم‌ساز را کاهش می‌دهند (۹)

در مطالعه‌ی Kolasa و همکاران (۱۵) مشخص شد که تغییرات مورفولوژیکی در اپی‌تلیوم لوله‌های اسپرم‌سازدر موش‌های به‌دنبال کمبود هیدروتستوسترون، با تجزیه‌ی اتصالات بین سلولی همراه می‌شود. آن‌ها با رنگ‌آمیزی ایمونوهیستوشیمی نشان دادند که بیان پروتئین‌های سازنده‌ی اتصالات محکم و پیوسته تغییر می‌کنند، که یک عنصر مهم برای تشکیل سد خونی بیضه‌ای هستند. تستوسترون نقش کلیدی در تکوین و رشد بافت‌های سیستم تولیدمثلی نر از جمله بیضه دارد (۱۶).

در این مطالعه، شکل طبیعی سلول‌های اپی‌تلیوم ژرمینال لوله‌های اسپرم‌ساز در گروه‌های درمان شده با نانوذرات اکسید روی کاهش یافت. این تغییرات می‌تواند ناشی از تغییرات هورمونی باشد. در این پژوهش مشخص شد که آسیب‌های بافتی در دوزهای پائین‌تر، کمتر و در مقایسه بین گروه تزریق داخل صفاقی و گاواژ، گروه تزریق تاثیرات هورمونی و آسیب بیشتری نسبت به دیگر گروه دارد.

نتیجه گیری

در پژوهش حاضر مشخص شد که استفاده از محلول نانوذرات اکسید روی در صورت تجویز می‌تواند سبب تغیرات هورمونی، تغییرات چشم‌گیر هورمون‌های جنسی و تغییرات بافت‌شناسی در بیضه جنس نر شود که می‌تواند بر عمل‌کرد سیستم تولیدمثلی نر و میزان باروری اثرگذار باشد. بنابراین با توجه به نقش نانوذرات اکسید روی در محصولات بهداشتی، مصرفی و لوازم پزشکی، این ذرات یکی از عوامل مضر برای سیستم تولیدمثلی و به‌دنبال آن موثر بر ناباروری محسوب می‌شوند که لازم است سمیت غلظت این نانوذرات در مصارف روزانه ارزیابی و کنترل شود.

تشکر و قدردانی

نویسندگان این مقاله از کارشناسان آزمایشگاه بافت‌شناسی دانشگاه شهرکرد آقایان حاتم پور و احمدی، تشکر و قدردانی می‌نمایند.

منابع

1. Bai W, Zhang Z, Tian W, He X, et al. Toxicity of zinc oxide nanoparticles to zebrafish embryo: a physicochemical study of toxicity mechanism. Journal of Nanoparticle Research. 2010; 12(5): 1645-54.

2. Odendaal J, Reinecke A. Quantitative assessment of effects of zinc on the histological structure of the hepatopancreas of terrestrial isopods. Archives of Environmental Contamination and Toxicology. 2007; 53(3): 359-64.

3. Li C, Taneda S, Taya K, Watanabe G, et al. Effects of in utero exposure to nanoparticle-rich diesel exhaust on testicular function in immature male rats. Toxicology Letters. 2009; 185(1): 1-8.

4. Lan Z, Yang WX. Nanoparticles and spermatogenesis: how do nanoparticles affect spermatogenesis and penetrate the blood-testis barrier. Nanomedicine. 2012; 7(4): 579-96.

5. Takeda K, Suzuki Ki, Ishihara A, Kubo-Irie M, et al. Nanoparticles transferred from pregnant mice to their offspring can damage the genital and cranial nerve systems. Journal of Health Science. 2009; 55(1): 95-102.

6. Wiwanitkit V, Sereemaspun A, Rojanathanes R. Effect of gold nanoparticles on spermatozoa: the first world report. Fertility and Sterility. 2009; 91(1): e7-e8.

7. Wang B, Feng WY, Wang TC, Jia G, et al. Acute toxicity of nano-and micro-scale zinc powder in healthy adult mice. Toxicology Letters. 2006; 161(2): 115-23.

8. Carlson C, Hussain S, Schrand AK, Braydich-Stolle L, et al. Unique cellular interaction of silver nanoparticles: size-dependent generation of reactive oxygen species. The Journal of Physical Chemistry B. 2008; 112(43): 13608-19.

9. Gromadzka-Ostrowska J, Dziendzikowska K, Lankoff A, Dobrzyńska M, et al. Silver nanoparticles effects on epididymal sperm in rats. Toxicology Letters. 2012; 214(3): 251-8.

10. Komatsu T, Tabata M, Kubo-Irie M, Shimizu T, et al. The effects of nanoparticles on mouse testis Leydig cells in vitro. Toxicology in Vitro. 2008; 22(8): 1825.–

11. Arakane F, King SR, Du Y, Kallen CB, et al. Phosphorylation of steroidogenic acute regulatory protein (StAR) modulates its steroidogenic activity. Journal of Biological Chemistry. 1997; 272(51): 32656-62.

12. Park EJ, Park K .Induction of Oxidative Stress by Silver Nanoparticles in Cultured Leydig Cells. Journal of Environmental Toxicology. 2007; 22(1): 57-64.

13. Prestifilippo JP, Fernández-Solari J, Mohn C, De Laurentiis A, et al. Effect of Manganese on Luteinizing Hormone–Releasing Hormone Secretion in Adult Male Rats. Toxicological Sciences. 2007; 97(1): 75-80.

14. Ema M, Kobayashi N, Naya M, Hanai S, et al. Reproductive and developmental toxicity studies of manufactured nanomaterials. Reproductive Toxicology. 2010; 30(3): 343-52.

15. Kolasa A, Marchlewicz M, Wenda-Różewicka L, Wiszniewska B. DHT deficiency perturbs the integrity of the rat seminiferous epithelium by disrupting tight and adherens junctions. Folia Histochemica et Cytobiologica. 2011; 49(1): 62-71.

16. Hu Jx, Li Yf, Li J, Pan C, et al. Toxic effects of cypermethrin on the male reproductive system: with emphasis on the androgen receptor. Journal of Applied Toxicology. 2013; 33(7): 576-85.

Journal of Cell & Tissue (JCT)
Summer 2015; 6(2): 187-194

Original Article

ZnO Nanoparticles Effects on Male Rat Gonad Histology and Its Effect on Blood Serum Sex Factors

Fatahian Dehkordi R.A, Ph.D.[1*], Heidarnejad S, Ph.D.[2], Ameri A, M.Sc.[3]

1. Department of Basic Sciences, Faculty of Veterinary Medicine, University of Shahrekord, Shahrekord, Iran
2. Department of Animal physiology, Faculty of Sciences, University of Shahrekord, Shahrekord, Iran
3. M.Sc. student of Animal physiology, Faculty of Sciences, University of Shahrekord, Shahrekord, Iran

* Email corresponding author: fatahian_1349@yahoo.com

Received: 2 Nov. 2014 Accepted: 10 Mar. 2015

Abstract

Aim: In this study zinc oxide nanoparticles (ZnO nanoparticles) toxicity effects on some male sexual hormone levels in blood serum and testicular tissue in adult intact rats was studied.

Material and Methods: The rats were divided into a control and four treatment groups. ZnO nanoparticles at concentrations of 2.5 and 1 g/kg were orally administered for two treated groups and intra-peritoneal were synchronic used for two other treated groups. Nanoparticles effect and its damages on testicular tissue were studied one, seven and fourteen days after treatment.

Results: Blood serum tests showed that serum LH and FSH levels increased in zinc oxide nanoparticles treated groups in comparison with control ($P<0.05$). Also, testes tissue slides examination showed specific tissue damages in all four zinc oxide nanoparticles treated groups in comparing to control. These injuries represent irregularities in the cell layers, cell-free seminiferous tubules, congestion in seminiferous tubules area and changes in spermatogene cell nucleus.

Conclusion: Results of the present study show nanoparticle zinc oxide effect on morphological structure and sex hormones.

Keywords: ZnO nanoparticles, Male genital system, Sexual hormones, Sperm, Seminiferous tubules.